creative commons

COMMONS DEED

저작자표시-비영리-변경금지 2.0 대한민국

이용자는 아래의 조건을 따르는 경우에 한하여 자유롭게

- 이 저작물을 복제, 배포, 전송, 전시, 공연 및 방송할 수 있습니다.

다음과 같은 조건을 따라야 합니다:

저작자표시. 귀하는 원저작자를 표시하여야 합니다.

비영리. 귀하는 이 저작물을 영리 목적으로 이용할 수 없습니다.

변경금지. 귀하는 이 저작물을 개작, 변형 또는 가공할 수 없습니다.

- 귀하는, 이 저작물의 재이용이나 배포의 경우, 이 저작물에 적용된 이용허락조건을 명확하게 나타내어야 합니다.
- 저작권자로부터 별도의 허가를 받으면 이러한 조건들은 적용되지 않습니다.

저작권법에 따른 이용자의 권리는 위의 내용에 의하여 영향을 받지 않습니다.

이것은 이용허락규약(Legal Code)을 이해하기 쉽게 요약한 것입니다.

Disclaimer

dCollection

의학석사 학위논문

양측성 완전 구순구개열 환자에서 비변형의 장기 추적 관찰

(Photogrammetric evaluation of the nose in bilateral complete cleft lip and palate patients : Long-term follow-up)

2016 년 2 월

서울대학교 대학원

의학과 성형외과학 석사과정

조 혜 인

국문 초록

서론: 양측성 완전 구순구개열 환자는 일차 구순열 성형술 이후에도 짧은 비주, 낮고 넓은 비첨, 외측으로 퍼진 비익 기저부의 특징적인 비변형을 나타낸다. 이차적 비변형을 개선하기 위해 양측성 완전 구순구개열 환자는 성장 과정에서 비변형 교정술이 필요하다. 본 연구는 양측성 완전 구순구개열 환자를 대상으로 일차 구순열 성형술 시행 전부터 성인이 될 때까지 18년 이상 장기 추적 관찰하였고, 이 중에서 이차적 비변형 교정술을 받은 환자 20명의 간접 안면 계측을 시행하여 통계적으로 비교, 분석하였다.

방법: 1986년 1월부터 1997년 12월까지 서울대학교 어린이병원 소아성형외과에서 변형된 Millard 술식으로 일차 구순열 성형술을 시행 받은 환자 40명(남자 27명, 여자 13명)을 대상으로 장기적 추적 관찰을 시행하였다. 40명의 환자 중 Bardach 술식(V-Y 전진 피판술)으로 이차적 비변형 교정술을 시행 받은 환자 20명을 18세 이후까지 총 5단계에 걸쳐 임상 사진에서 비폭/내안각 사이의 거리(al-al /en-en), 비첨고/비고(sn-prn/n-sn), 비주고/비첨고(sn-c'/sn-prn), 비주폭/비폭(sn'-sn'/al-al), 비순각(nasolabial angle)과 비첨각(nasal tip angle)의 6가지 항목에 대한 상대적인 비율을 측정하였다. 또한 만 6세와 18세의 정상 한국인의 평균 측정치와 Bardach 술식(V-Y 전진 피판술)의 수술 결과를 비교 분석하였다.

통계적 분석은 선형 혼합 모형과 일표본 t 검정을 이용하였다.

결과: 비폭/내안각 사이의 거리(al-al/en-en)는 일차 구순열 성형술 이후 통계적으로 유의하게 감소 하였으나, 만 6세와 18세 정상 한국인의 평균 측정치와 비교해 볼 때에는 통계적으로 유의하게 큰 값을 나타냈다. Bardach 술식(V-Y 전진 피판술) 전후를 비교해 봤을 때 비첨고/비고(sn-prn/n-sn)와 비주고/비첨고(sn-c'/sn-prn)는 통계적으로 유의하게 증가하였고, 비주폭/비폭(sn'-sn'/al-al)과 비순각(nasolabial angle)은 통계적으로 유의하게 감소하였다. 비첨각(nasal tip angle)은 5단계에서 모두 유의하게 감소하였다. 비첨고/비고(sn-prn/n-sn), 비주고/비첨고(sn-c'/sn-prn)와 비순각(nas-olabial angle)은 만 18세 정상 한국인의 평균 측정치와 비교해 볼 때 통계적으로 유의한 차이를 나타내지 않았다.

결론: 양측성 완전 구순구개열 환자의 비변형을 18년 이상 장기 추적 관찰하였고, Bardach 술식(V-Y 전진 피판술) 이후 비첨의 돌출, 비주 길이의 연장, 비순각의 감소 등이 이루어졌음을 확인 할 수 있었다. 또한 정상 한국인의 평균 계측치와의 비교 분석을 통해 Bardach 술식(V-Y 전진 피판술)의 결과가 성장이 완료된 이후에도 잘 유지됨을 확인할 수 있었으며, 정상 한국인의 평균 계측치와 유사하여 수술의 목표가 달성되었음을 확인할 수 있었다.

주요어 : 양측성 완전 구순구개열, Bardach 술식, 안면 계측

학번 : 2012-21719

목 차

국문 초록 i

목차 iii

도표 목차 iv

서론 1

연구 대상 및 방법 3

연구 결과 9

고찰 24

결론 34

참고 문헌.....36

영문 초록.....41

도표 목차

표

Table 1. Photogrammetric measurements of bilateral cleft lip and palate patients 17

Table 2. Comparison of photogrammetric variables between bilateral cleft lip and palate patients(T3 and T6) and normative data(6 years-old and 18 years-old) 17

그림

Figure 1. Bardach's technique 5

Figure 2. Anthropometric points 8

Figure 3.Treatment algorithm and demographic data of patients with bilateral cleft lip and palate 11

Figure 4. Comparison of the photogrammetric measurements of patients with bilateral cleft lip and palate among time points..... 18

Figure 5. Comparison of the photogrammetric measurements between bilateral cleft lip and palate patients and the normative data set 19

Figure 6. A male patient with secondary nasal deformity underwent corrective rhinoplasty(Bardach's technique) 20,21

Figure 7. A female patient with secondary nasal deformity underwent corrective rhinoplasty(Bardach's technique) 22,23

서 론

양측성 완전 구순구개열 환자는 양측 상구순의 갈라짐, 전악골의 돌출과 함께 짧은 비주, 낮고 넓은 비첨, 양측 비익 연골의 분리, 변형과 외측으로 넓게 퍼진 비익 기저부의 특징적인 비변형을 나타낸다.(1-3) 양측성 완전 구순구개열 환자의 수술적 치료는 상구순의 모양을 정상인에 최대한 가깝게 개선하고, 인중의 반흔을 최소화 하는데 주로 초점이 맞춰져 발전해 왔으나, 최근에는 일차 구순열 성형술과 동시에 일차 비성형술(primary rhinoplasty)을 시행하거나,(4-6) 술전 교정(presurgical orthopedics)과 비-치조 조형(nasoalveolar molding technique)등을 통해 비변형을 최소화하려는 노력이 이루어지고 있다.(3) 하지만 이러한 노력에도 불구하고 이차적 비변형을 완전히 해결하지는 못하고 있으며, 성장 과정에서 추가적인 이차적 비변형 교정술을 필요로 하는 경우가 많다. 이차적 비변형 교정술로는 Millard(7)의 포크 피판(forked flap), Cronin 등(8)의 비주 연장술(columellar lengthening), Bardach(9)의 술식(V-Y 전진 피판술), Tajima 등(10)의 역 U자형 절개법(reverse U incision)등이 있으며 이를 변형한 여러 가지 수술들이 고안되어 이루어지고 있다. 하지만 이러한 수술 방법을 소개하는 대부분의 논문에서 교정술 전후를 비교해 단기적인 수술의 효과를 보여주고 있으나, 수술의 결과가 성장이 완료될 때까지 잘 유지가 되는지, 재발이 일어나지는 않는지, 구순열이 없는 정상인의 수치와 어떤 차이를

보이는지 등을 장기적으로 추적 관찰한 논문은 드물다.

본 연구는 1986년 1월부터 1997년 12월까지 서울대학교 어린이 병원 소아성형외과에서 일차 구순열 성형술을 시행 받은 양측성 구순구개열 환자 40명을 대상으로 일차 구순열 성형술 시행 전부터 성인이 될 때까지 장기 추적 관찰하였다. 이 중에서 Bardach 술식(V-Y 전진 피판술)을 이용해 이차적 비변형 교정술을 받은 환자 20명을 총 5단계에 걸쳐 안면 계측을 시행하여 통계적으로 분석 하였으며, 만 6세와 18세의 정상 한국인의 평균 측정치와 비교 하여(11-13) Bardach 술식(V-Y 전진 피판술)을 이용한 이차적 비변형 교정술의 장기적 효과와 결과를 분석하고자 하였다.

연구 대상 및 방법

1986년 1월부터 1997년 12월까지 12년간 서울대학교 어린이병원 소아성형외과에서 양측성 완전 구순구개열로 내원하여 변형된 Millard 방법(2)으로 일차 구순열 성형술을 받은 환자 총 40명을 대상으로, 태어나서부터 성장이 완료될 때까지 어떠한 수술을 언제 시행 하였는지 정리하였다. 그 중에서 양측성 완전 구순구개열의 이차적 비변형을 Bardach 술식(V-Y 전진 피판술)으로 1회 교정 받고, 만 18세 이상까지 경과 관찰이 이루어진 환자 20명의 사진을 이용해 수술 시기에 따라 총 5단계(T1, T2, T3, T4, T6)에 걸쳐 안면 계측을 시행하여 통계적으로 분석하였다. 40명 중 경과 관찰이 제대로 이루어지지 않았거나 사진 확보가 안되어 분석이 어려운 경우, 2회 이상 이차적 비변형 교정술을 받은 경우는 제외하였다. 또한 만 6세, 18세에서의 구순열이 없는 정상 한국인의 평균 측정치와 양측성 완전 구순구개열 환자들의 계측치를 비교하여 어느 정도 차이를 보이는지에 대해 통계적으로 분석하였다.(11-13)

일차 구순열 성형술 및 구개열 수술

일차 구순열 성형술은 총 40명의 양측성 완전 구순구개열 환자에서 Millard 술식을 변형한 수술법(2)으로 동일한 성형외과 의사에(SW Kim) 의해 시행되었다. Millard의 수술 방법은 인중이 너무 넓고, 홍순 결절의 돌출이 부족하며, 비익이 외측, 하방으로 전위되

어 있으면서 비익연에 반흔이 남고, 포크 피판(forked flap)의 저장으로 이차 수술을 필요로 하는 등의 문제점을 보이는 경우가 많다. 이를 개선하기 위해 전순 인중의 폭을 4~5mm로 작게 작도하고, 홍순 결절의 용적과 두께 확보를 위해 홍순이 가장 두꺼운 점에 홍순의 정중점이 될 점을 정하여 기준점을 좀 더 외측으로 이동시켰다. 또한 비익연 절개(circumalar incision)와 포크 피판(forked flap)을 사용하지 않아 반흔이나 구축이 생기지 않도록 하였다. 전악골의 돌출이나 비대칭이 심한 환자 28명에서는 수술 전에 비-치조 조형(nasoalveolar molding), 교정 치료를 시행 하였고, 수술 후 외비공 형태유지기(nasal retainer)와 sterile adhesive strips (Steri- Strip®, 3M, St Paul, MN, USA)를 평균 3개월간 인중의 반흔에 착용시켰다.(2)

구개열 수술은 40명 모두 동일한 성형외과 의사(SW Kim)에게 시행 받았으며, 이중 z-성형술(Furlow double opposing z-plasty) 방법으로 시행되었다.

이차적 비변형 교정술

이차적 비변형을 교정하는 수술은 장골 이식술을 시행하기 전과 후로 수술 시기를 나누어 분석하였다. 장골 이식술 이전에 교정술을 받은 환자는 모두 Bardach 술식(V-Y 전진 피판술)을 이용한 비변형 교정술을 받았는데, 인중에 V자 모양의 절개와 비익 내측 변연

절개를 가하여 정중 피판을 만들어 양측 비익 연골을 노출 시키고, 내안각을 서로 봉합하여 길이를 연장한 후, 비첨의 돌출을 위해 돔간 봉합을 시행하였다. 정중 V피판은 Y 모양으로 전진 봉합할 때 진피와 근육을 6-0 PDS를 이용해 봉합하여 인중 소와(philtral dimple)를 만들어 주었다.(1,9) 수술 후 외비공 형태유지기(nasal retainer)를 평균 3개월간 착용시켰다. (Figure 1)

장골 이식술 후 이차적 비변형 교정술을 처음으로 받았거나, Bardach 술식(V-Y 전진 피판술) 후 한번 더 교정술을 받은 환자가 있었는데, 이때는 양측 역 U자형 절개 (reverse U incision)를 통한 돔간 봉합을 이용한 이차적 비변형 교정술을 시행 받았다.

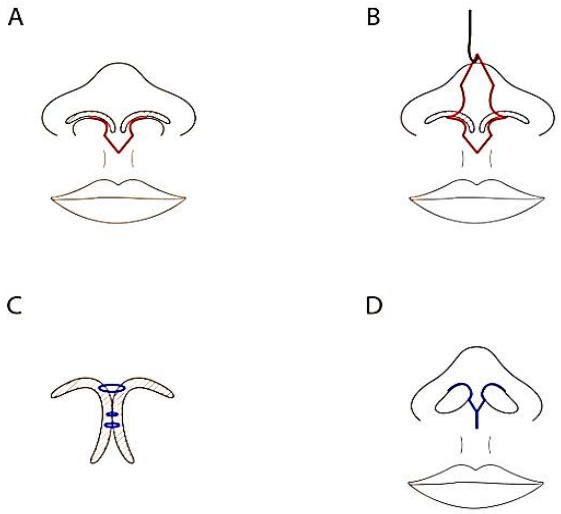

Figure 1. Bardach's technique. (A)Bilateral marginal incisions and V-shaped incision are designed. (B)The V-shape flap from the upper lip and skin from the lower portion of the nose are elevated, exposing the lateral and medial crura. (C)The medial cruras are lengthened and sutured together to achieve the proper length of the reconstructed columella and projection of nasal tip. The newly shape domes are created by suturing the cartilages in the new position. (D)V-Y closure of the defect on the upper lip.

장골 이식술

장골 이식술은 구순구개열 환자에서 치조열을 교정하고 비익저를 돋우어주기 위해 흔히 사용되는 방법이다. 해면골을 채취하기 위한 공여부로는 앞 장골 능선, 뒤 장골 능선, 경골, 흉골, 두개골 등이 있는데 이중 장골 능선은 접근이 쉽고, 많은 양의 뼈를 채취할 수 있으며 별다른 공여부 이환 없이 일차 봉합으로 쉽게 닫아줄 수 있어서 가장 선호되고 있다. 뒤 장골 능선을 공여부로 이용할 경우 수술 시간이 더 길어지고, 복와위를 취해야 하는 단점이 있어, 모든 환자에서 앞 장골 능선에서 약 1~2 cm 가량의 최소한의 절개를 통해 해면골을 채취하였다.(14)

경과 관찰

만 18세 이후까지 경과 관찰이 진행되고 있는 환자 중에서 Bardach 술식(V-Y 전진 피판술)으로 이차적 비변형 교정술을 1회만 시행 받은 환자에 대해서 안면 계측 및 통계적 분석을 시행 하였다.

안면 계측

표준화된 조명과 배경 하에서 촬영된 수술 전, 후의 안면부의 정면(frontal view), 측면(lateral view) 및 비저면(base of nasal pyramid view) 사진을 분석하였다. 사진은 대부분의 환자에서 수술

직전에 촬영하기 때문에 T1(일차 구순열 성형술 전), T2(일차 구순열 성형술 이후 구개열 수술 전), T3(이차적 비변형 교정술 전), T4(첫 번째 장골 이식술 전), T5(이차적 비변형 교정술 전- 두 번 수술 받았거나, 장골 이식술 이후 받은 경우), T6(만 18세 이후 경과 관찰 시) 총 6회에 걸쳐 촬영되었고, Image J 사진 분석 프로그램을 이용하여 분석하였다.

사진 분석 시 각 계측치의 절대값을 구할 수 없었기 때문에 Mulliken의 방법을 이용해 상대적인 비율을 구해 변화를 분석하였고,(4-6) 만 6세와 18세 정상 한국인의 평균 측정치 비율을 계측치와 비교하였다.(11-13)

먼저 비폭의 교정 정도를 보기 위해 정면 사진에서 비폭/내안각 사이의 거리[nasal width/intercanthal distance(al-al/en-en)]를 측정 하였고, 비첨의 돌출을 보기 위해 측면 사진에서 비첨고/비고 [nasal tip protrusion/nasal height(sn-prn/n-sn)], 비첨각(nasal tip angle:α)과, 비순각(nasolabial angle:β)을 측정 하였다. 또한 비주의 연장을 보기 위해 비저면 사진에서 비주고/비첨고[columell-ar length/nasal tip protrusion(sn-c'/sn-prn)], 비주폭의 변화를 보기 위해 비주폭/비폭[columellar width/nasal width(sn'-sn'/al-al)]을 측정하였다. (Figure 2)

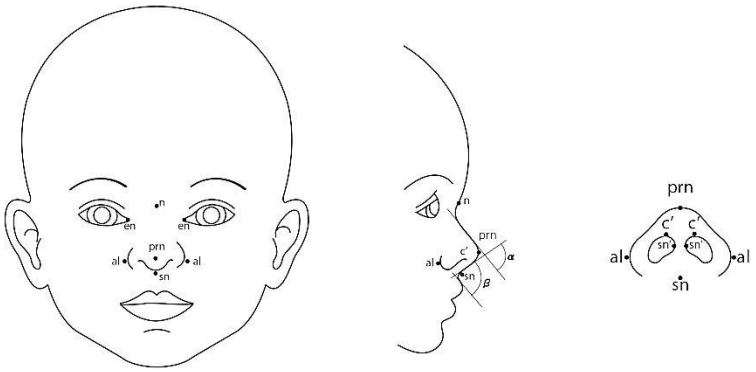

Figure 2. Anthropometric points: medial canthus, endocanthion (en); nasion (n); alare (al); nasal tip, pronasale (prn); subnasal (sn); top of columella (c'); midpoint of columella (sn'); Measures angles α = nasal tip angle and β = nasolabial angle (4-5)

통계적 분석

통계적 분석은 Bardach 술식(V-Y 전진 피판술)으로 이차적 비변형 교정을 1회 받은 20명을 대상으로 T5를 제외하고, T1, T2, T3, T4, T6에서 측정한 계측치를 SPSS 통계 처리 프로그램을 이용한 선형혼합모형 (linear mixed models)으로 분석하여 각 시기별로 계측치의 유의한 변화가 있는지 분석하였다. 또한 T3와 T6의 계측치는 일표본 *t* 검정(one-sample t-test)를 이용하여 만 6세와 18세 한국인의 정상치와 비교 분석하였다.

연구 결과

총 40명 환자의 수술 시기와 평균 나이는 Figure 3 에 정리 하였다.

일차 구순열 성형술 및 구개열 수술

일차 구순열 성형술은 총 40명의 양측성 완전 구순구개열 환자에서 Millard 술식을 변형한 수술법으로 시행하였으며,(2) 40명 중 남자가 28명, 여자가 12명이었고, 평균 5.09개월에 수술 받았다. 구개열 수술은 평균 13.20개월에 40명 모두 시행하였으며, 이중 z-성형술(Furlow double opposing z-plasty) 방법으로 수술 받았다.

이차적 비변형 교정술

28명의 환자가 비변형 교정술을 받았는데 그 중 24명의 환자는 Bardach 술식(V-Y 전진 피판술)으로 이차적 비변형 교정술을 장골 이식술 전 평균 6.18세에 시행 받았고, 이중에서 4명은 장골이식술 후 평균 12.90세에 한번 더 비변형 교정술을 받아 총 2회의 비변형 교정술을 받았다. 다른 4명의 환자는 평균 14.30세에 양측 역 U자형 절개 (reverse U incision)를 통한 돔간 봉합을 이용한 이차적 비변형 교정술을 시행 받았는데, 수술 시기가 늦어진 이유는 6세 전후에 경과 관찰이 제대로 이루어지지 않았거나 경제적 이유

등으로 수술을 미뤘기 때문이었다. 12명의 환자는 사진 확보가 되지 않았거나, 코 성장이 완성되는 만 18세까지 이차적 비변형 교정술을 받지 않아 통계적 분석에서는 제외시켰다.

장골 이식술

40명 중 37명의 환자에서 장골 이식술을 시행하였다. 수술은 2회에 나눠서 시행한 경우가 19명, 한번에 양쪽을 다 한 경우가 9명이었고, 오른쪽과 왼쪽 중 한쪽만 한 경우가 9명이었다. 장골 이식술을 처음 시행한 나이는 평균 9.95세였고, 양쪽 따로 수술 받은 환자 19명의 두 번째 장골 이식술은 평균 10.95세에 하였다. 장골 이식양은 오른쪽이 2.30±0.76cc, 왼쪽이 2.15±0.67cc였다.

경과 관찰

만 18세 이후 경과 관찰이 진행되고 있는 환자 33명 중 일차 구순열 성형술 이전부터 사진이 확보되어 단계별 분석이 가능한 환자가 총 28명이었다. 이중에서 Bardach 술식(V-Y 전진 피판술)로 이차적 비변형 교정술을 1회 시행 받은 환자 20명에 대해서 통계적 분석을 시행 하였다. 마지막 분석 시 평균 나이는 18.43세였다.

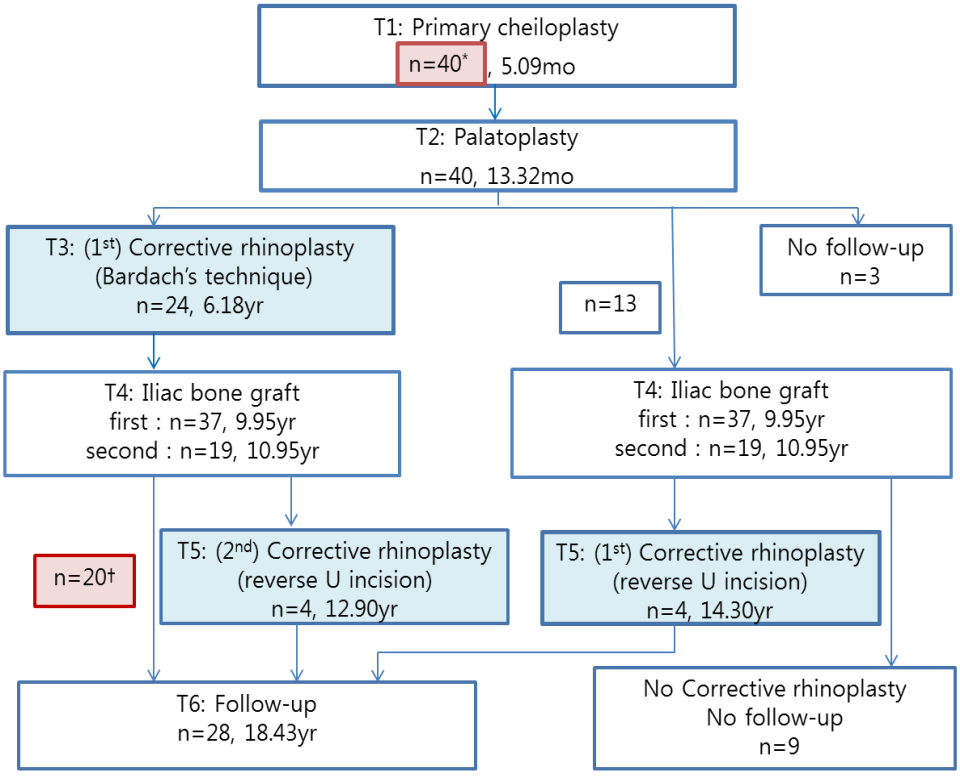

Figure 3. Treatment algorithm and demographic data of patients with bilateral cleft lip and palate. * Initial sample: 40 patients with bilateral cleft lip and palate who underwent primary cheiloplasty at Seoul National University Children's Hospital between 1986 and 1997 performed by a single surgeon(SW Kim). † Final sample: long-term follow-up of 20 patients who underwent one-time corrective rhinoplasty with Bardach's technique. Photogra -mmetric evaluation and statistical analyses were carried out only on these patients.

안면 계측

총 40명의 환자 중 Bardach술식(V-Y 전진 피판술)을 이용한 이차적 비변형 교정술을 1회 시행 받았고, 수술 시기에 따라 총 5단계(T1, T2, T3, T4, T6)에 걸쳐 사진이 확보된 환자 20명을 대상으로 안면 계측을 시행하고 통계적으로 분석 하였다.(Table 1) 또한 만 6세, 18세에서의 정상 한국인의 평균 측정치와(11-13) 양측성 완전 구순열 환자들의 T3, T6에서의 계측치를 비교하여 통계적으로 분석하였다.(Table 2)

비폭/내안각 사이의 거리(al-al/en-en)

비폭/내안각 사이의 거리(al-al/en-en) 값은 일차 구순열 성형 전후 T1과 T2 사이에 유의하게 감소하였고($p<0.001$), T2와 T3($p=1.000$), T3와 T4($p=1.000$), T4와 T6($p=1.000$) 간에는 통계적으로 유의한 차이가 없었다. Bardach 술식(V-Y 전진 피판술)을 이용한 이차적 비변형 교정술은 T3와 T4 사이에서 유의한 변화를 보이지 않았으므로 비익 퍼짐(alar flaring) 교정에는 효과가 없는 것으로 나타났다.(Figure 4. *above, right*)

만 6세와 만 18세에서 정상 한국인의 평균 비폭/내안각 사이의 거리(al-al/en-en) 값은 0.87와 0.99로(11-13) 계측치 T3 1.09±0.06, T6 1.09±0.05와 비교해 볼 때, 계측치가 통계적으로 유의하게 큰 것($p<0.001$)으로 나타나 T3와 T6 에서 정상 한국인보다

비익 퍼짐(alar flaring)이 있는 것으로 나타났다.(Figure 5. *above, right*)

비첨고/비고(sn-prn/n-sn)

비첨고/비고(sn-prn/n-sn) 값은 비첨의 돌출을 의미하는데, 시간이 지날수록 증가하는 양상을 나타냈다. T2과 T3(p=1.000), T4와 T6(p=0.091)에서는 통계적으로 유의한 차이를 보이지 않았고, T3와 T4(p<0.001)에서는 유의하게 증가함을 확인할 수 있었다. 따라서 Bardach 술식(V-Y 전진 피판술)을 이용한 이차적 비변형 교정술로 비첨의 돌출이 개선됨을 확인할 수 있었다.(Figure 4. *above, left*)

만 6세 정상 한국인의 평균 비첨고/비고(sn-prn/n-sn) 값은 0.39로(11-13) T3 시 0.28±0.02와 유의하게 차이를 나타내었으나(p<0.001), 만 18세에서의 정상 한국인의 평균 비첨고/비고(sn-prn/n-sn) 값은 0.43로(11-13) T6 시 0.42±0.02보다 컸으나, 통계적으로는 유의한 차이를 보이지 않아(p=1.000) 성인이 되었을 때 양측성 완전 구순구개열 환자에서도 정상인과 비슷한 비첨 돌출을 나타냄을 확인 할 수 있었다.(Figure 5. *above, left*)

비주고/비첨고(sn-c'/sn-prn)

비주고/비첨고(sn-c'/sn-prn) 값은 Bardach 술식(V-Y 전진 피판술)을 이용한 이차적 비변형 교정술 전 T3와 후 T4 에서 가장 크게 증가하였으며, 통계적으로도 유의하게 증가하였다($p<0.001$). T2와 T3($p=1.000$) T4와 T6($p=0.206$)은 통계적으로 유의한 차이를 보이지 않았다. 따라서 Bardach 술식(V-Y 전진 피판술)을 이용한 비변형 교정술이 비주의 연장에 매우 효과적임을 확인 할 수 있었다.(Figure 4. *center, right*)

만 6세 정상 한국인의 평균 비주고/비첨고(sn-c'/sn-prn) 값은 0.73으로(11-13) T3의 0.40±0.06과 유의한 차이를 보였으나 ($p<0.001$), 만 18세 정상 한국인의 평균 비주고/비첨고(sn-c'/sn-prn) 값은 0.55로(11-13) T6 0.56±0.05와 통계적으로 유의한 차이를 보이지 않아($p=0.380$), 이차적 비변형 교정술 이후 비주의 연장이 정상인의 수치와 비슷하게 유지되는 것을 확인 할 수 있었다.(Figure 5. *center, right*)

비주폭/비폭(sn'-sn'/al-al)

비주폭/비폭(sn'-sn'/al-al) 값은 T2와 T3($p=1.000$), T4와 T6($p=1.000$)에서는 통계적으로 유의한 차이를 보이지 않았다. Bardach 술식(V-Y 전진 피판술)을 이용한 이차적 비변형 교정술 전 T3와 후 T4에서 계측치가 감소하였고, 유의한 차이를 보였다

(p<0.001). Bardach 술식(V-Y 전진 피판술)을 이용한 비변형 교정술은 V-Y 연장술로 비주 연장을 시키게 되는데, 이 과정에서 비주의 폭이 줄어들게 되고 성인이 될 때까지 비슷한 비율로 유지됨을 확인 할 수 있었다.(Figure 4. *center, left*)

만 6세 정상 한국인의 평균 비주폭/비폭(sn'-sn'/al-al) 값은 0.18로(11-13), T3 0.22±0.04 값이 통계적으로 유의하게 큰 것으로 나타났고(p<0.001), 만 18세 정상 한국인의 비주폭/비폭(sn'-sn'/al-al) 값은 0.19으로(11-13), T6 0.16±0.02 값이 통계적으로 유의하게 작게 나타났다(p<0.001). (Figure 5. *center, left*)

비순각(nasolabial angle)

비순각은 T2부터 T6까지 측정하였고, 점점 감소하는 양상을 보였다. T2와 T3(p=1.000), T4와 T6(p=0.138)는 통계적으로는 유의한 차이는 없었으나, T3와 T4(p<0.001)는 평균 값이 가장 많이 감소하였고, 통계적으로는 유의한 차이를 나타내 Bardach 술식(V-Y 전진 피판술)을 이용한 이차적 비변형 교정술이 비순각을 효과적으로 감소 시킴을 확인 할 수 있었다.(Figure4. *below, right*)

정상 한국인의 비순각은 성인(만19.7세)에서 남자가 99.77±11.97°, 여자가 95.5±11.34° 로(13) Bardach 술식(V-Y 전진 피판술)으로 수술 받은 환자 20명 중 남자 17명의 T6 평균 비순각

계측치 102.056±7.36° 와 정상 한국인 남자의 평균값을 비교해 보았을 때 통계적으로도 유의한 차이를 보이지 않았다(p=0.221). 20명 중 여자는 3명으로 평균 103.92±7.47° 를 보였으나 숫자가 적어 통계적으로 분석하지는 않았다.(Figure 5. *below, right*)

비첨각(nasal tip angle)

비첨각은 T1부터 T6까지 측정하였고, T1에서 T6으로 시간이 지날수록 점점 감소하는 양상을 나타내었다. 역시 T3와 T4 (p<0.001) 간에 가장 큰 차이를 보였고, T1과 T2(p<0.001), T2와 T3(p=0.010), T4와 T6(p=0.013)으로 각 측정 단계마다 유의하게 감소함을 확인 할 수 있었다.(Figure 4. *below, left*) 비첨각의 정상 한국인의 수치는 아직 연구된 데이터가 없어서 비교 분석은 하지 않았다.

Table 1. Photogrammetric measurements of bilateral cleft lip and palate patients

	T1 (mean±SD)	T2(mean±SD)	T3(mean±SD)	T4(mean±SD)	T6(mean±SD)
al-al/en-en	1.17±0.10	1.10±0.06	1.09±0.06	1.10±0.07	1.09±0.05
sn-prn/n-sn		0.28±0.02	0.28±0.02	0.41±0.02	0.42±0.02
sn-c'/sn-prn		0.40±0.06	0.40±0.06	0.60±0.05	0.56±0.05
sn'-sn'/al-al		0.21±0.04	0.22±0.04	0.15±0.03	0.16±0.02
nasolabial angle		126.13±10.65°	125.11±10.14°	105.90±8.22°	102.33±7.03°
nasal tip angle	119.16±5.34°	114.10±6.70°	110.38±5.69°	97.65±5.76°	94.02±7.02°

Table 2. Comparison of photogrammetric variables between bilateral cleft lip and palate patients (T3, T6) and normative data (6 years-old and 18 years-old)

	T3(6.18 years-old)	6 years-old	T6(18.43 years-old)	18 years-old
al-al/en-en	1.09±0.06	0.87	1.09±0.05	0.99
sn-prn/n-sn	0.28±0.02	0.40	0.42±0.02	0.43
sn-c'/sn-prn	0.40±0.06	0.73	0.56±0.05	0.55
sn'-sn'/al-al	0.22±0.04	0.18	0.16±0.02	0.19
nasolabial angle	125.11±10.14°		102.33±7.03° 102.05±7.36°(M)	99.77±11.97°(M) 95.50±11.34°(F)

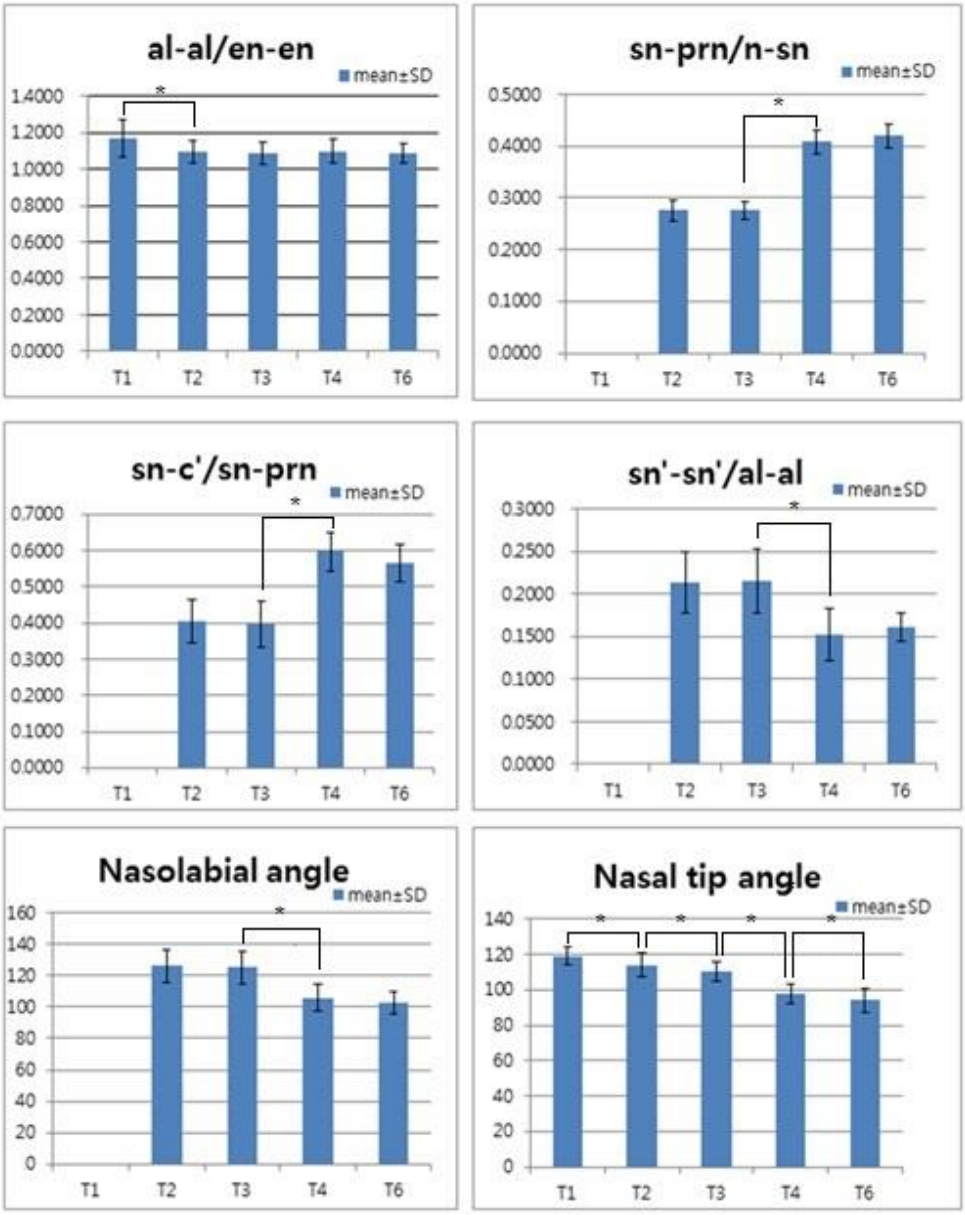

Figure 4. Comparison of the photogrammetric measurements of patients with bilateral cleft lip and palate among time points. The asterisk represents statistical significance between two groups($p<0.05$). *(above, right)* nasal width/intercanthal distance(al-al/en-en), *(above, left)* nasal tip protrusion/nasal height(sn-prn/n-sn), *(center, right)* columellar length/nasal tip protrusion(sn-c'/sn-prn), *(center, left)* columellar width/nasal width(sn'-sn'/al-al), (*below, right)* Nasolabial angle and *(below, left)* Nasal tip angle.

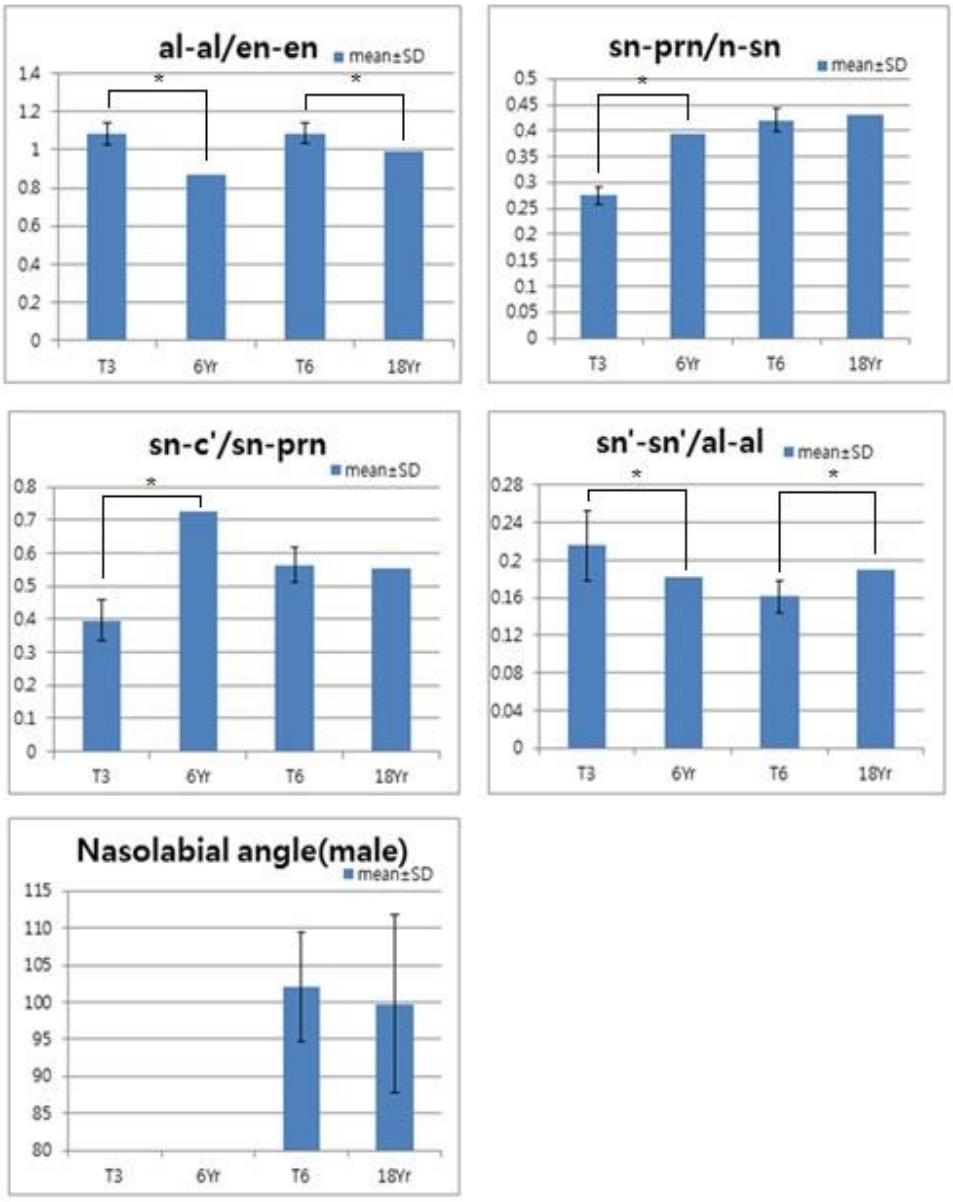

Figure 5. Comparison of the photogrammetric measurements between bilateral cleft lip and palate patients and the normative data set. The asterisk represents statistical significance between two groups using a one-sample *t* test($p<0.05$). *(above, right)* nasal width/intercanthal distance(al-al/en-en), *(above, left)* nasal tip protrusion/nasal height(sn-prn/n-sn), *(center, right)* columellar length/nasal tip protrusion(sn-c'/sn-prn), *(center, left)* columellar width/nasal width(sn'-sn'/al-al) and *(below, right)* Nasolabial angle(male patients).

Figure 6. A male patient with secondary nasal deformity underwent corrective rhinoplasty(Bardach's technique). T1(before cheiloplasty, 4mo), T2(before palatoplasty, 12mo), T3(before secondary corrective rhinoplasty, 6.7yr), T4(before first iliac bone graft, 10.3yr) and T6(follow up, 18.1yr).

Figure. 7. A female patient with secondary nasal deformity underwent corrective rhinoplasty(Bardach's technique). T1(before cheiloplasty, 5mo), T2(before palatoplasty, 14mo), T3(before secondary corrective rhinoplasty, 6.2yr), T4(before first iliac bone graft, 10.9yr) and T6(follow up, 19.5yr).

고 찰

양측성 완전 구순구개열의 수술적 교정은 일측성 구순열보다 복잡하고 어려우며 수술 결과도 만족스럽지 못한 경우가 많다. 지난 수십년 간 양측성 완전 구순구개열을 치료하기 위한 여러 가지 일차 구순열 성형술이 소개되고 발전되어 왔으나 대부분의 연구들이 주로 구순의 교정과 반흔에 초점이 맞춰져 왔다.(15,16) 양측성 완전 구순구개열 환자는 일차 구순열 성형술 후에도 짧은 비주, 낮고 넓은 비첨, 비익의 퍼짐, 외측으로 벌어진 비익 기저부, 수평으로 위치한 양측 비공 등의 비변형을 나타내나(1) 과거에는 일측성 구순열 환자의 비변형에 비해 비대칭이 심하지 않고, 조기 교정술이 비익 연골을 손상시킴으로써 성장 장애를 유발할 수 있다는 이유로 비변형 교정술을 미뤄지는 경우도 있었다. 최근에는 일차 구순열 성형술시 비교정술을 동시에 시행하거나(4-6) 술전 비-치조 조형을 시행해 비변형을 줄이려는 노력도 있으나(3) 그럼에도 불구하고 비변형이 남는 경우가 있고, 따라서 성장하는 과정에서 이차적 비변형 교정술이 필요하다.

양측성 구순구개열 환자의 비변형은 일측성 구순열 환자와 다른 양상을 보이는데 일측성 구순열의 경우 비대칭의 교정이 수술의 주된 목표이나, 양측성 구순열은 비주의 연장과 비첨의 돌출을 늘리는 것이 더 중요하다. 양측성 구순구개열 환자의 이차적 비변형을 교정

하는 수술 방법으로는 Millard(7)의 포크 피판(forked flap), Cronin 등(8)의 비주 연장술(columellar lengthening), Bardach(9) 술식(V-Y 전진 피판술), Tajima 등(10)의 역 U자형 절개법(reverse U incision) 등이 있으며 이를 변형한 여러 가지 수술들이 고안되어 이루어지고 있다. Millard의 포크 피판은 피판의 첨부가 괴사될 수 있고 반흔이 많이 남으며 비익 연골의 재배치가 불충분하고,(2) Cronin의 비주 연장술은 Bardach 술식(V-Y 전진 피판술)에 비해 비주 연장이 불충분하다.(8) Bardach 술식(V-Y 전진 피판술)은 Millard의 포크 피판과 Cronin의 비주 연장술에 비해 비주 연장, 비익 연골의 박리와 재배치, 비공의 형태 변화 등의 관점에서 더 효과적이라고 볼 수 있다.(1,9) 또한 전진 피판을 봉합하면서 인중 소와(philtral dimple)를 만들어 줄 수 있는 장점이 있다.(1)

Bardach 술식(V-Y 전진 피판술)을 이용한 이차적 비변형 교정술을 받은 환자 20명의 임상 사진을 이용한 간접 안면 계측 결과, 수술 전후 비첨의 돌출을 나타내는 비첨고/비고(sn-prn/n-sn) 값과 비주의 연장을 나타내는 비주고/비첨고(sn-c'/sn-prn) 값이 통계적으로 유의하게 증가 하였고, 만 18세 이후 계측치는 정상 한국인의 평균 측정치와 통계적으로 유의한 차이를 보이지 않아 Bardach 술식(V-Y 전진 피판술)을 이용한 이차적 비변형 교정술의 결과가 성장하면서 잘 유지됨을 확인 할 수 있었다. 비순각(nasolabial angle)과 비첨각(nasal tip angle)은 상구순과 비중격,

비익 연골이 성장, 발달함에 따라 감소하는 것으로 알려져 있는데,(5) Bardach 술식(V-Y 전진 피판술)을 시행한 이후에도 비순각(nasolabial angle)과 비첨각(nasal tip angle)이 감소함으로써 상구순이나 비중격, 비익 연골의 손상으로 인한 성장 저하가 발생하지 않았고, 정상적인 성장 패턴에 따라 성장하였다고 해석할 수 있겠다.

비폭/내안각 사이 거리(al-al/en-en) 값은 일차 구순열 성형술 후 유의하게 감소하였고, 만 18세 이후에는 정상인의 평균치보다 큰 값으로 비익 퍼짐(alar flaring)이 있는 것으로 나타났는데, 원래 Bardach 술식은 양측 비익 기저부에 Y형 절개를 가하고 V로 봉합하여 넓은 비익 기저부를 줄이는 Y-V 전진 피판술을 이용한 비익 기저부 축소술(Y-V narrowing of the alar base)이 포함되어 있으나 비익연에 반흔이 남게 되어 대부분의 환자에서 시행하지 않았기 때문에 비익 퍼짐(alar flaring)을 교정 할 수 없었다.(1)

비주의 폭을 나타내는 비주폭/비폭(sn'-sn'/al-al) 값은 만 18세에서 정상 한국인의 비주폭/비폭(sn'-sn'/al-al) 값보다 통계적으로 유의하게 작게 나타났는데, 양측성 완전 구순구개열 환자의 비폭(al-al)이 넓은 것을 고려 하더라도 정상 한국인보다 비주폭(sn'-sn')이 작은 것으로 나타났다. Bardach 술식(V-Y 전진 피판술)시 V피판을 Y모양으로 전진 봉합하면서 비주폭(sn'-sn')이 감소하는 것이 원인이며 이러한 비주폭(sn'-sn')의 지나친 감소는 Bardach 술식(V-Y 전진 피판술)의 한계점으로 볼 수 있다.

장골 이식술 이후에 이차적 비변형 교정술을 시행 받은 8명의 환자의 경우 양측 역 U자형 절개 (reverse U incision)를 통한 돔간 봉합을 이용한 이차적 비변형 교정술을 시행 받았다. 이 방법은 1977년에 Tajima 등(10)이 역 U자형 절개(reverse U incision)를 통해 일측성 구순열 환자에서 비대칭 비변형을 교정한 논문을 발표한 이후로 여러 가지 변형된 방법으로 발전되어 오고 있는데 일측성 뿐만 아니라 양측성 구순구개열 환자의 이차적 비변형을 교정하는 데에도 효과적이다. 이 방법은 Bardach 술식(V-Y 전진 피판술)의 가장 큰 단점인 비주와 인중 피부에 절개선이 없기 때문에 이 부분에 반흔을 남기지 않고, 비주폭(sn'-sn')이 감소하지 않는다. 또한 비익 연골을 돔간 봉합으로 적절한 해부학적 위치로 재배치 시킴으로써 비주를 정상 길이로 만들고 효과적으로 비첨 돌출을 증가 시킬 수 있다.

안면 계측 및 분석은 양측성 완전 구순구개열 환자가 처음 내원한 이후 일차 구순열 성형술 전(T1), 구개열 수술 전(T2), 이차적 비변형 교정술 전(T3, T5), 첫 번째 장골 이식술 전(T4), 만 18세 이후에 경과 관찰 시(T6) 촬영한 정면, 측면 및 비저면 사진을 확보하여 간접적으로 계측하였다. 인체 계측은 실제 인체로부터 직접 계측하는 직접 인체 계측(direct anthropometry)과 임상 사진이나 모형과 같은 이차적 매개체를 계측하는 간접 인체 계측(indirect anthropometry)으로 나눌 수 있으며,(17) 최근에는 컴퓨터 기술의

발달로 인해 삼차원 컴퓨터 영상을 이용하는(three-dimensional computerized imaging) 계측과 분석도 이루어지고 있다.(18) 직접 인체 계측이 가장 이상적이나, 전문성과 숙련이 필요하고, 협조가 잘 되지 않는 유아의 경우 계측이 어려우며, 장기적으로 추적 관찰하는 경우 측정자가 계속 바뀌게 되어 측정 오차가 커질 수 있는 단점이 있다. 또한 수술에 의하여 모습이 변해버리면 술 전 모습을 다시 계측할 수 없어 재현성이 떨어지게 되므로 임상에서는 간접 인체 계측법 흔히 이용하게 된다.(17)

양측성 완전 구순구개열 환자의 수술 전후 사진을 이용하는 간접 인체 계측은 이전부터 많은 논문에서 이루어져 왔고, 이중에서 Mulliken의 측정법이 널리 이용되어 왔다.(1,3,5-6,18) 이번 연구에서도 Mulliken의 측정법을 이용하였고, 수술 전후 비변형을 비교적 구체적이고 객관적으로 나타낼 수 있었다. 또한 김과 박(1)의 이전 연구에서는 Bardach 술식(V-Y 전진 피판술) 수술 전후 만을 단기 비교한 것에 비해, 이번 연구에서는 일차적 구순열 성형술 전부터 만 18세 이상 성인이 될 때까지 장기적인 추적 관찰을 통해 성장에 따른 변화와 수술 후 개선 정도, 재발 여부 등을 분석할 수 있었다.

이번 연구의 한계점으로는 사진에서 측정치의 절대값을 구할 수 없어 상대적인 비율을 구해 비교했기 때문에 정확도가 직접 계측한 경우 보다는 떨어진다고 볼 수 있겠으나, 전체적인 성장 과정에서의

변화를 추적하거나 수술 전후의 변화를 비교 분석하는 데에는 문제가 되지 않았으며, 추후 일측성 구순열 환자나 다른 비변형 교정술을 받은 양측 구순구개열 환자와 비교 연구하는 데에도 중요한 데이터 자료가 될 수 있을 것으로 생각 된다.

또 다른 한계점은 사진을 이용한 안면 계측시 대조군을 설정하기 어렵다는 것이다. 본 연구에서는 만 6 세와 18 세에서의 양측성 완전 구순구개열 환자의 계측치와 구순열이 없는 정상 한국인의 평균 값을 비교, 분석하였는데, 서양인의 경우 Farkas(19)가 연령별로 수천 개의 안면 계측치를 정리한 데이터가 있어 참고 자료로 여러 연구에서 인용되고 있으나, 국내에서는 조 등(11), 한 등(12)의 연구 외에는 대조군으로 이용할 만한 한국인의 평균 측정치를 얻기 힘들었고, 이 연구도 측정군의 숫자가 크지 않아 대조군으로써 한계점이 있었다. 또한 만 6 세와 18 세에서의 평균 측정치가 있어서 T3(6.18yr)와 T6(18.43yr)의 계측치와 비교가 가능하였으나, T1, T2, T4, T5 는 해당하는 연령의 측정치가 없어 비교 할 수 없었고, 대조군의 측정치는 직접 인체 계측을 이용한 반면, 본 연구에서는 사진을 이용한 간접 계측을 하였기 때문에 어느 정도의 오차는 발생할 수 밖에 없었다.

구순구개열 환자는 상악골 자체의 열성장, 일차 구순 성형술과 구개열 수술, 장골 이식술로 인한 반흔 조직의 영향으로 상악골의 전방과 측방 성장 저하가 발생되며, 상대적으로 정상 성장으로 하는

하악골에 의하여 III 급 부정 교합의 발생 빈도가 높다. 따라서 조기에 상, 하악골 성장의 균형을 맞추고 정상적인 교합 상태를 회복하기 위하여 장골 이식술 이후에 악정형 장치를 이용한 상악골 전방견인술(facemask)이 시행되고 있다.(20-21) 상악골의 전방 견인은 환자의 코 모양에 영향을 미칠 가능성이 있으며, 이번 연구에서 비첨각을 제외한 다른 측정값에서는 T4 와 T6 간에 통계적으로 유의한 차이를 나타내지는 않았으나, T4 와 T6 사이의 시간 간격이 넓어 전방견인술의 구체적인 영향을 살펴보기에는 한계가 있었다.

양측성 완전 구순구개열 환자는 성장이 완료된 후 악교정 수술이 빈번하게 시행되는데 박 등(22)은 양측성 완전 구순구개열 환자의 약 30% 정도에서 악교정 수술이 필요하다고 보고 하였다. 악교정 수술 이후 코 주위의 연부 조직 변화가 동반 될 수 있음이 여러 연구에서 보고된바 있으며(23-25) 상악골 수술 시 상악의 이동 방향에 따라 비폭과 비고의 길이와 비첨의 위치가 변하게 되며, 상구순의 두께나 길이도 영향을 받는 것으로 알려져 있다. 이중에서 비폭의 증가가 가장 뚜렷하게 나타나는데 이는 수술 과정에서 상구순과 코 주위의 근육들이 뼈에서 박리되어 근육의 작용으로 인한 측방력의 결과로 설명되며, 상악골의 이동 방향과 관계 없이 발생 할 수 있으나 상방 또는 전방 이동시 더욱 두드러진다고 하였다.(23)

Jayaratne 등(23)은 상악골 악교정 수술 후 37명의 환자에서 비장경(n-prn)이 1.3mm 감소하고, 비첨고(sn-prn)가 1.1mm 증가하였으며, 구순 길이(sn-ls)가 0.4mm 정도 증가하였고, 상구순은 전방으로 4.15mm 이동 하였다고 보고하였다. 김과 박(25)은 상악골이 상방으로 이동함에 따라 비익 기저부가 전방, 상방으로 유의하게 이동하는 것으로 나타났고, 대부분의 환자에서 비폭이 평균 1.56mm(3.99%) 증가하는 유의성 있는 변화를 나타냈다고 보고하였다. 특히 비익의 측방 확장으로 비공의 실제 면적이 증가하게 되고, 비첨이 상방으로 이동하여 전방에서 관찰되는 비공의 면적을 증가 시켜 수술 후 콧구멍이 더 크게 보이는 결과가 초래될 수 있다고 하였다. 또한 비첨각(0.25°)보다는 비순각(8.43°)의 증가량이 더 큰 것으로 나타나 상방 연조직보다 하방에 위치하는 연조직이 상악골의 악교정 수술 시행 후 더 영향을 받는 것으로 나타났다.

이번 연구에서 T6 에서의 비폭/내안각 사이 거리(al-al/en-en) 값은 정상 한국인의 평균치보다 크게 나타나 성인이 된 이후에도 양측성 완전 구순구개열 환자에서 비익 퍼짐(alar flaring)이 남아 있는 것으로 나타났다. 비익 퍼짐을 줄이는 수술은 Robert Wier에 의한 외측 비익 쐐기 절제술(external alar wedge excision)로부터 시작되었으며,(26) 비익 기저부 축소를 위해 비공 기저부(nostril base)와 비전정 바닥부(vestibulear floor)의 내측 절제술(internal excision)로 발전하였다. 또한 비익 기저부 축소술로 고정 봉합법

(cinching sutures)등이 이용되기도 한다.(27) 고정 봉합법은 비익연에 반흔이 남지 않는다는 가장 큰 장점이 있으나 비익 퍼짐이 심할 경우 비익 기저부만 줄어들면서 비익과 비공이 둥글게 변하게 되는 단점이 있고, 대칭적 교정만 가능하여 양쪽 비익의 비대칭이 있을 경우 교정이 어렵다. 또한 고정 봉합법에 이용되는 봉합사와 고정 봉합 방법이 다양하게 발전해 왔으나 장기적으로 효과가 유지되는지에 대한 의문이 남아 있다. 외측 비익 쐐기 절제술은 비익의 퍼짐을 교정하는데 매우 효과적이고, 내측 절제술을 같이 시행할 경우 비익 기저부 축소도 동시에 가능한데 이 경우 내측 절제술을 먼저 시행하는 것이 외측 쐐기 절제량을 줄이고, 과다 절제로 인한 비익 협부 각도(alar facial angle) 증가와 흉터를 막을 수 있다.(27) Bardach 술식(V-Y 전진 피판술)의 경우에도 비익 기저부에 Y-V 전진 피판술을 이용한 비익 기저부 축소술(Y-V narrowing of the alar base)이 포함되어 있으나 비익연 반흔을 고려해 시행하지 않아 T6 에서 비폭/내안각 사이 거리(al-al/en-en) 값이 정상 한국인의 평균치 보다 크게 나왔는데 이에 대한 교정에 대해 앞으로 논의가 필요할 것으로 생각 된다. Bardach술식(V-Y 전진 피판술)을 시행 받은 환자 20명 중 T6 이후 악교정 수술을 받은 환자는 6명이었고, 이 중에서 악교정 수술 시 고정 봉합술을 동시해 시행한 환자가 3명 있었다. 악교정 수술과 동시에 고정 봉합술 외의 비변형 교정술을

하는 것은 대체로 부정적인 의견이 많은데(23) 악교정 수술시 경비기관내 삽관(nasotracheal intubation)을 하게 되어 비변형 교정술이 어렵고, 수술 후 부종과 호흡 곤란을 가중 시킬 수 있기 때문이다. 또한 상구순 주변의 연부 조직의 변화로 수술 결과가 예측한 것과 다르게 나올 수 있다.(23) 악교정 수술을 받지 않은 나머지 환자들도 대부분이 악교정 수술 계획 하에 치과에서 교정 치료 중이기 때문에(22) 악교정 수술과 교정 치료가 완료된 시점에서 다시 한번 비변형에 대한 평가가 필요할 것으로 생각된다.

결 론

본 연구는 양측성 완전 구순구개열 환자 40명을 대상으로 일차 구순열 성형술 시행 전부터 성인이 될 때까지, 어떠한 수술을 언제 받았는지 장기적 추적 관찰하였고, 이 중에서 Bardach 술식(V-Y 전진 피판술)을 이용해 이차적 비변형 교정술을 시행 받은 환자 20명의 수술 효과를 전후 임상 사진을 이용해 총 5단계에 걸쳐 간접 안면 계측을 시행하고 통계적으로 비교, 분석하였다. 또한 만 6세와 18세에서의 정상 한국인의 평균 측정치와 양측성 완전 구순구개열 환자들의 계측치와 비교 분석하였다.

분석 결과 비폭/내안각 사이의 거리(al-al/en-en)는 일차 구순열 성형술 후 유의하게 감소하였으나, 성장 완료 후 수치는 정상 한국인의 평균 측정치보다 크게 나왔고, 비주폭/비폭(sn'-sn'/al-al) 값은 성인이 된 후 정상 한국인의 평균보다 작은 것으로 나타나 이 술식의 한계점으로 볼 수 있었다. 비첨의 돌출을 나타내는 비첨고/비고(sn-prn/n-sn)와 비주의 연장을 나타내는 비주고/비첨고(sn-c'/sn-prn) 값은 Bardach 술식(V-Y 전진 피판술) 후 유의하게 증가하여 성인이 된 이후에도 정상 한국인의 평균 측정치와 통계적으로 유의한 차이를 보이지 않았다. 비순각(nasolabial angle)은 Bardach 술식(V-Y 전진 피판술) 후 유의하게 감소하여, 성인이 된 이후에 정상 한국인의 평균과 유의한 차이를 보이지 않았고, 비

첨각(nasal tip angle)은 성장하면서 유의하게 감소하여 수술 후에도 비익 연골과 연부 조직의 성장이 저해되지 않았음을 확인 할 수 있었다. 이러한 결과를 종합해 볼 때 Bardach 술식(V-Y 전진 피판술)을 이용한 이차적 비변형 교정술 후 비첨부 돌출, 비주의 연장, 비순각(nasolabial angle)과 비첨각(nasal tip angle)이 개선되었고, 성장이 완료된 이후까지 유지되어 수술의 목표가 잘 달성되었음을 확인할 수 있었다.

참고 문헌

1. Kim SW, Park YO. Photogrammetric analysis of the correction of nasal deformity in bilateral cleft lip using Bardach's technique. *J Korean Soc Plast Reconstr Surg.* 2002; 29(5):372-6.

2. Kim SW, Bang CY. Photographic analysis of lip repair in the bilateral complete cleft lip and palate. *J Korean Soc Plast Reconstr Surg.* 1999; 26(2):222-28.

3. Garfinkle JS, King TW, Grayson BH, Brecht LE, Cutting CB. A 12-year anthropometric evaluation of the nose in bilateral cleft lip-cleft palate patients following nasoalveolar molding and cutting bilateral cleft lip and nose reconstruction. *Plast. Reconstr. Surg.* 2011; 127(4):1659-67.

4. Kohout MP, Aljaro LM, Farkas LG, Mulliken JB. Photogrammetric comparison of two methods for synchronous repair of bilateral cleft lip and nasal deformity. *Plast. Reconstr. Surg*. 1998; 102(5):1339-49.

5. Mulliken JB, Bilateral complete cleft lip and nasal deformity: An anthropometric analysis of staged to synchronous repair. *Plast. Reconstr. Surg*. 1995; 96:9-23.

6. Kim SK, Lee JH, Lee KC, Park JM. Mulliken method of bilateral cleft lip repair: anthropometric evaluation. *Plast. Reconstr. Surg*. 2005; 116(5):1243-51.

7. Millard DR Jr. Columllar lengthening by a forked flap. *Plast. Reconstr. Surg*. 1958; 22(5):454-7.

8. Cronin TD, Upton J. Lengthening of the short columella associated with bilateral cleft lip. *Ann Plast Surg* 1978; 1(1):75-95.

9. Bardach J. Correction of the secondary bilateral cleft lip and nasal deformities: Bardach's technique. Salyer and Bardach's atlas of craniofacial and cleft surgery. Vol II. Philadelphia, Lippincott-Raven Pub, 1999. p 611.

10. Tajima S, Maruyama M. Reverse U-incision for secondary repair of cleft lip nose. *Plast. Reconstr. Surg*. 1977; 60(2):256-61.

11. Cho JH, Han KW, Kang JS. Normal anthropometric values and standardized templates of Korean face and head. *J Korean Soc Plast Reconstr Surg.* 1993; 20(5):995-1005.

12. Han KW, Kim SJ, Kang JS. A somatometric study of the Korean nose. *J Korean Soc Plast Reconstr Surg.* 1982; 9(1):1-9.

13. Kim WS, Hong SJ, Kim HK, Kim SH. Photogrammetric study of lip in young population in Korea. *J Korean Soc Plast Reconstr Surg.* 2005; 32(2):155-160.

14. Kim SW, Kim BJ, Choi TH. The reharvesting of iliac crest cancellous bone for the repair of the alveolar cleft. *J Korean Soc Plast Reconstr Surg.* 2011; 38(1):15-8.

15. Millard DR Jr. Bilateral cleft lip and primary forked flap: A preliminary report. *Plast. Reconstr. Surg*. 1967; 39(1):59-65.

16. Mulliken JB. Principles and techniques of bilateral complete cleft lip repair. *Plast. Reconstr. Surg*. 1985; 75(4):447-87.

17. Kwon HJ, Han KW, Kim JH, Son DG. Photogrammetry based on standardized clinical photography using cephalostat: comparison with anthropometric analysis. *J Korean Soc Plast Reconstr Surg.* 2007; 34(1):24-36.

18. Miyamoto J, Nakajima T. Anthropometric evaluation of complete unilateral cleft lip nose with con beam CT in early childhood. *J Plast Reconstr & Aesth Surg.* 2010;63(1):9-14 .

19. Farkas LG. Anthropometry of the head and face. 2nd ed, New York, Raven press, 1994.

20. Seo JH, Kim SW, Yang IH, Baek SH. Effect of secondary alveolar bone grafting on the maxillary growth: unilateral versus bilateral cleft lip and palate patients. *J Craniofac Surg*. 2015;26(7):2128-32

21. Ahn HW, Kim KW, Yang IY, Choi JY, Baek SH. Comparison of the effects of maxillary protraction using facemask and miniplate anchorage between unilateral and bilateral cleft lip and palate patients. *Angle Orthod*. 2012;82(5):935-41

22. Park HM, Kim PJ, Kim HG, Kim SW, Baek SH. Prediction of the need for orthognathic surgery in patients with cleft lip and/or palate. *J Craniofac Surg* 2015;26(4):1159-62.

23. Altman JI, Oeltjen JC. Nasal deformities associated with orthognathic surgery: anaylsis, prevention and correction. *J Craniofac Surg* 2007;18(4): 734-9.

24. Vasudavan S, Jayaratne YSN, Padwa BL. Nasolabial soft tissue changes after Le Fort I advancement. *J Oral Maxillofac Surg* 2012;70(4):270-7.

25. Kim CS, Park YS. 3D analysis of nasal morphologic changes after bimaxillary orthognathic surgery in skeletal class III patients. Master's thesis. Yonsei Graduate School. 2011.

26. Weir RF. On restoring sunken noses without scarring the face. *Aest Plast Surg* 1988;12(4):203-6.

27. Foda HM. Nasal base narrowing: the combined alar base excision technique. *Arch Facial Plast Surg* 2007;9(1):30-4.

Abstract

Photogrammetric evaluation of the nose in bilateral complete cleft lip and palate patients : Long-term follow-up

CHO HYE IN
Plastic and Reconstructive Surgery
The Graduate School
Seoul National University

Introduction: Patients with bilateral complete cleft lip and palate have nasal deformities including a shortened columella, reduced nasal tip projection and widened alar base. To improve such nasal deformities, these patients often undergo several operations. The purpose of this study was to analyze the nasal morphology of patients up to the age of 18 years who underwent several operations by one surgeon and to compared their photogrammetric measurements to those of normal age-matched controls.

Methods: A longitudinal, retrospective review of 40 patients (male=27, female=13) with bilateral complete cleft lip and palate was performed. The primary surgical repairs (Modified Millard method) were performed between January of 1986 and December of 1997 at Seoul National University Children's Hospital. Of the 40 patients, 20 patients who underwent secondary corrective rhinoplasty with Bardach's technique

(V-Y advancement) were evaluated at five time points spanning 18 years and compared to normal, age-matched controls. Six facial proportions and angles were analyzed: nasal width/intercanthal distance (al-al/en-en), nasal tip protrusion/nasal height (sn-prn/n-sn), columellar length/nasal tip protrusion (sn-c'/sn-prn), columellar width/nasal width(sn'-sn'/al-al), nasolabial angle and nasal tip angle. Linear mixed models and one-sample *t* test were used for statistical analysis.

Results: The nasal width/intercanthal distance (al-al/en-en) was signifi -cantly decreased after primary cheiloplasty ($p<0.001$) and was wider than that of the noncleft, age-matched control group at the ages of 6 and 18 years old($p<0.001$). The nasal tip protrusion/nasal height (sn-prn/n-sn) and columellar length/nasal tip protrusion (sn-c'/sn-prn) were significantly increased ($p<0.001$) and columellar width/nasal width (sn'-sn'/al-al) and nasolabial angle were significantly decreased ($p<0.001$) after secondary rhinoplasty with Bardach's technique (V-Y advancement). The nasal tip angle was significantly decreased at all five follow-up time points($p<0.001$). The nasal tip protrusion/nasal height (sn-prn/n-sn) ($p=1.000$), columellar length/nasal tip protrusion (sn-c'/sn-prn) ($p=0.380$) and nasolabial angle ($p=0.221$) were not statistically different from those of control group at the age of 18 years.

Conclusions: Bardach's technique (V-Y advancement) is an effective surgical technique for correcting the nasal tip protrusion, columellar length and nasolabial angle associated with bilateral complete cleft lip

and palate. Through comparisons with data from an age-matched control group, it was revealed that the surgical results were well maintained until patients were grown-up. The results from the current study suggest that patients with bilateral complete cleft lip and palate who underwent Bardach's technique (V-Y advancement) obtained nearly normal nasal morphology at the age of 18.

Keywords: bilateral complete cleft lip and palate, Bardach's technique, Photogrammetric evaluation
Student number: 2012-21719