

N-methyl-N'-nitro-N-nitrosoguanidine 經口投與에 의하여 發生한 흰쥐 前胃의 扁平上皮性腫瘍 — 一病理組織學的 觀察을 통한 扁平上皮腫瘍의 組織發生推定—

A Histopathologic Observation on Squamous Cell Neoplasm of the Forestomach in Rats by Peroral Administration of N-methyl-N'-nitro-N-nitrosoguanidine

서울大學校 醫科大學 病理學教室 · 外科學教室 및 附設癌研究所

金 吁 鎬 · 金 勇 一 · 金 鏞 福

緒 論

發癌物質을 實驗動物에 투여한 경우 한가지의 발암제가 서로 다른 동물에서 전혀 다른 發癌現象을 나타내며, 같은 동물에서도 投與方法, 濃度, 期間 및 기타 여러가지 조건과 臟器에 따라 다양하게 나타남은 주지의 사실이다.

N-methyl-N'-nitro-N-nitrosoguanidine (MNNG)의 발암작용에 대하여는 Druckrey(1961) 등이 쥐에 皮下注射하여 주사부위에 肉腫을 유발시켰고, MNNG를 食水에 녹여 經口投與時 대단히 높은 빈도에서 腺胃에 腺癌을 발생시킴이 알려져(Sugimura et al., 1967 and 1970) 오늘날 選擇的 胃癌發生 모델로 널리 이용되고 있다. 또한 이들 實驗的 腺癌을 통하여 初期의 糜爛(erosion), 再生性過增殖 등의 良性病變이 腺腫과 腺癌으로 진행되는 경과를 經時的으로 觀察할 수 있게 됨으로서(Bralow et al., 1970) 실험적 위암의 組織學的 특성과 組織發生 理解에 기여한 바 적지 않다. 그러나 MNNG가 前胃의 扁平上皮에 미치는 발암작용에 대하여는 前者에 대한 研究에 비해 거의 관심을 기울이지 않았던 바, 대부분의 실험에서 前胃의 粘膜上皮에는 특별한 病變이 발생치 않았다고 보고하였거나, 또는 언급되지 않고 있다. 다만 Schoental(1966)이 8마리의 쥐에서 편평상피암을 관찰할 수 있었다고 보고하였으나 이에 대한 結果의 추지도 없을 뿐 아니라 그 경우의 病理學的 所見 내지 組織發生에 대한 記述이 매우 미흡하다.

저자들은 MNNG를 쥐에 經口投與하여 胃에 미치는 여러가지 發癌補助因子 또는 抗癌因子의 효과를 분석

하는 일련의 실험중 前胃의 扁平上皮病變이 현저히 많이 발생한 경우가 있었으며, 이들은 增殖性病變으로부터 良性腫瘍, 惡性腫瘍에 이르는 모든 단계적 병변이 관찰되어 편평상피세포암의 조직발생과정을 形態學的으로 추정할 수 있었으므로 이들의 병리학적 所見을 기술하려고 한다.

實驗材料 및 方法

1. 實驗動物

본 실험에 사용된 동물은 韓國實驗動物研究所에서 분양받은 생후 6주가량된 수컷 Wistar 쥐 160마리로서 平均體重은 90~100gm이었다. 실험기간중 일정조건하에서 사육되었고 飼料는 압착고형사료를 사용하였다.

2. 發癌劑

발암제로 사용한 MNNG는 일본 Nakarai Chemical 회사제품($C_2H_5N_2O_3=147.09$)이며 이를 밀폐된 용기내에서 乾冷暗所에 보관하였다. 실험중 MNNG를 1주 간격으로 dimethylsulfoxide(DMSO, $(CH_2)_2SO=78.13$, Kokusan Chemical, Tokyo, Japan)에 83mg/ml되게 遮光된 용기 내에서 용해시켜 4°C 乾冷暗所에 저장하여 보관용액으로 사용했으며, 이를 재증류수로 83 μ g/ml되게 희석한 후 차광된 음료수 병에 담아서 자유롭게 먹게 하였고 희석용액은 매일 교환하여 閼價의 감소를 방지하였다.

3. 實驗動物의 區分 및 期間

실험동물은 실험군 130마리 및 대조군 30마리로서 실험군은 식수대신 MNNG 83 μ g/ml가 함유된 용액을 투여하였고, 대조군은 DMSO만 섞은 증류수를 먹었다.

실험 제 1일부터 MNNG를 투여하기 시작하여 37주간 계속 經口投與하였고 그 후 1주일간 正常飼料와 증

Table 1. Survival of the experimental animals

Experimental period (week)		0	4	8	12	16	20	24	28	32	38
No. of animal	Experimental group	130	125	121	121	121	121	115	108	100	95
	Control group	30	27	25	25	25	25	25	24	24	23

투수만 먹게 한 후 제38주에 전 동물을 일시에 屠殺·剖檢하였다.

4. 病理學的 觀察方法

도살과 함께 각 장기는 육안적으로 관찰한 후 즉시 적출하여 10% 中性 formalin 용액에 고정하였다. 上部 胃腸管은 胃의 大彎을 따라 절개하여 점막면을 노출시켜 검색한 후 固定板에 부착시켜 3日間 고정하였고 이를 4 mm 간격으로 9~11개의 조직편을 만들어 paraffin 포매하고 5~6 μ m 두께로 절편을 만든 다음 hematoxylin-eosin 및 PAS-alcian blue 염색을 시행하여 광학 현미경으로 관찰하였다.

實驗 結果

1. 實驗動物의 生存

실험동물의 생존은 제 1 표와 같으며 실험군과 대조군간에 뚜렷한 差異를 보이지 않았다. 실험기간중 사망한 동물은 剖檢結果 거의 全例에서 肺炎所見을 보였으며, 死亡例중 扁平上皮性 腫瘍을 동반한 예는 없었다. 32주 이상 생존한 쥐만을 본 관찰의 대상으로 삼았으며 이는 실험군 100마리 및 대조군 24마리에 해당하였다. 제 35주에 사망한 1례는 腺胃 및 十二指腸에 각각 癌腫을 동반하였다.

2. 觀察所見

① 概要

실험군에 發生한 腫瘍의 出現狀況을 종합하면 제 2

Table 2. Distribution and incidence of neoplasms in rats by administration of MNNG

<i>Forestomach</i>	
Squamous cell papilloma	24%
Inverted papilloma	1%
Squamous cell carcinoma	4%
Carcinoma in situ	1%
<i>Malignant tumors in other sites</i>	
Glandular stomach	21%
Small intestine	29%
Liver	3%
Acute lymphocytic leukemia	1%

표와 같다. 즉 32주 이상 생존한 100마리의 실험군중 24마리에서 前胃에 扁平上皮乳頭腫이 생겼고 그 중 1례는 逆轉性扁平上皮性乳頭腫이었다. 扁平上皮癌腫은 모두 4례에서 관찰되었던 바 모두 편평상피유두종과 併發하였고 그중 1례는 基底膜이 유지되어 있어 上皮內癌(carcinoma in-situ)으로 해석하였다. 이들 편평상피암종례에서 筋層의 침범은 있었으나 胃外轉移의 근거는 없었다. 24마리의 대조군에서는 前胃, 腺胃 및 小腸粘膜 전부위에서 종양발생이 없었고 前胃의 扁平上皮에서 증식성 병변도 관찰되지 않았다.

② 扁平上皮性病變

가. 前胃의 正常上皮

쥐의 前胃는 人體의 消化管系 편평상피점막과는 달리 정상적으로 粘膜 두께 이상의 角質層을 가지며 顆粒層도 1~2층 가량 보였다. 基底層은 비교적 평탄하나 약간의 乳頭像을 보이기도 하였다. 또한 扁平上皮 粘膜의 全層은 核이 없는 角化層을 제외하면 4~6층이 正常이었다.

나. 異形成(dysplasia)을 동반하지 않은 增殖

발암제를 투여한 쥐 모두에서 다소간의 前胃粘膜基底層의 增殖을 보였던 바, 그 범위는 대부분 多發性 또는 미만성이었다. 이들은 주로 기저층의 증식으로 이루어져 있으나 增殖性細胞의 異形成을 동반치 않으면서 기저층이 5~6층까지 증식하여 棘細胞症을 보였다(Fig. 3). 過度角化症은 기저층의 증식과 관계없이 多發性으로 관찰되었으며, 錯角化症은 과도각화증이 극심한 곳에서만 매우 드물게 發見되었다. 이상의 良性增殖性病變은 단독으로 존재하는 경우도 있으나 後述하는 편평상피유두종 또는 편평상피암종이 동반된 경우에 그 주위에서 더욱 현저하게 發見되었다.

다. 異形成을 동반하는 增殖性病變

편평상피의 기저층은 유두상 증식과 심한 비후를 보이면서 약간의 細胞異形成을 동반하나, 表在層은 平坦하고 규칙적인 角化를 보이는 경우 이를 白斑性病變(leukoplakia)으로 分類하였다(Fig. 4). 이는 약간 움기된 작고 흰 점으로 나타나기도 하나, 대부분 肉眼的으로 認知하기 곤란하였다. 粘膜下層으로의 증식으로 扁平上皮粘膜은 매우 불규칙한 유두상을 보이고 기저막에 가까운 세포일수록 核의 異形成을 나타내었다.

이 병변은 前述한 增殖性病變과는 달리 넓은 범위를 침범하는 경우는 없이 모두 巢狀으로 관찰되었고 기저부의 세포의 밀도는 매우 증가되고 불규칙한 배열을 하고 있으나 圓形으로 유지되어 있는 核을 가지고 있으며 細胞質의 양은 매우 적었다. 전막하층과는 잘 유지된 기저막으로 구별되어 있었다.

라. 良性腫瘍(扁平上皮乳頭腫 및 逆轉乳頭腫)

乳頭腫은 纖維頸(fibrous stalk)을 동반한 增殖像을 보임으로서 前述한 병변들과 쉽게 구별되었던 바(Fig. 6), 이들은 세포이형성이 별로 없는 경우로부터 매우 심한 것까지 다양하였고 더욱 심한 경우에는 上皮內癌으로의 부분적 이행을 보였다(Fig. 9, 10). 肉眼的 檢索이 가능하였던 乳頭腫은 半球型的 粘膜隆起를 보이면서 表面은 유두상을 나타내었으며 이들의 크기는 현미경적으로만 관찰되는 작은 것로부터 가장 큰 것은 0.4cm에 달하였으나 대개는 0.1cm 직경이었고 주위의 종양과 융합하여 불규칙한 형태를 이루는 것도 있었다. 이들 종양들은 特定好發部位없이 전막표면에 散在해 있었다(Fig. 7). 섬유경에는 얇은벽을 가진 毛細血管이 관찰되고 纖維母細胞의 증식도 동반되며 간혹 單核球의 침윤이 눈에 띄었다. 유두종의 상피세포층수는 白斑性病變에 비해 별로 증가하지 않아 대개 10층 미만이나 섬유경의 발달로 말미암아 상당한 높이에 까지 성장하여 0.5cm까지 달하는 것도 있었다.

逆轉乳頭腫은 表在層의 角化가 극심하고 上皮쪽으로의 증식대신 粘膜下層으로 유두상을 보이며 기저부의 유두상 증식 사이사이로 섬유조직 증식이 동반되나 基底膜이 잘 유지되어 있고 세포이형성은 中等度이었다. 이 병변 주위에서 과도각화증이 미만성으로 보였다.

마. 惡性腫瘍(扁平上皮癌腫 및 上皮內癌)

편평상피암은 육안적으로 結節性 成長을 보이면서 표면은 多少의 유두상을 나타내고 주위에는 良性乳頭腫性增殖이 散在하여 있었다(Fig. 7, 8). 細胞異形成은 매우 심하며 크기 및 형태가 多樣하고 細胞分裂像도 흔히 관찰되었다(Fig. 12). 세포질에 비해 핵의 크기가 매우 크며 核小體도 간혹 발견되고 腫瘍內 完全 또는 不完全角質眞珠生成도 뚜렷하였다. 基底部는 더욱 未分化된 細胞形態를 보이면서 가끔 방추형을 띠는 세포도 섞여 있었고 粘膜下 및 筋肉層으로 침윤하고 있었다. 반면 表層(內腔側)으로 갈수록 세포가 비교적 분화된 편평상피를 보이면서 규칙적인 각화현상을 보이고 있었다(Fig. 11). 이들의 크기는 0.2~0.5cm의 범위이었으나 주위의 유두종내에서 發生하거나 이들과 융합되어 더욱 크게 보였고 양자간의 경계는 不分明하였다.

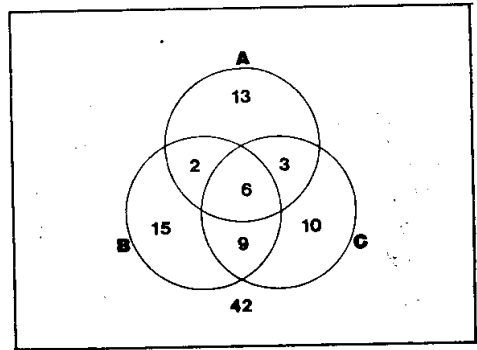


Fig. 1. Diagram showing concurrence of the epithelial neoplasm in various sites of the gastrointestinal tracts. Total numbers=100.

A : forestomach, B : glandular stomach, C : small intestine

③ 기타 腫瘍의 發生

前胃이외의 臟器에도 여러가지 종양이 동시에 併發하였던 바, 대개는 上部 胃腸管에서 관찰되었다. 그 중 惡性腫瘍만을 要約하면 腺胃에 發生한 쥐가 21례(21%), 小腸에 發生한 쥐가 29례(29%), 肝에 發生한 쥐가 3례(3%) 그리고 여러 장기를 동시에 침범한 急性白血病이 1례(1%)이었다.

上部 胃腸管의 종양을 A : 前胃의 유두종 및 편평상피암, B : 腺胃의 腺腫 및 腺癌, C : 小腸의 腺腫 및 腺癌으로 나누어 이들의 併發關係를 도표로 나타내면 제 1도와 같다. 즉 총 58례(58%)에서 上皮性 腫瘍이 發生하였으며 이들의 併發率을 χ^2 로 검정하면 A : B 및 A : C의 병발율은 $P > 0.1$ 로서 前胃의 종양이 기타 위장관의 종양과 동시에 發生함은 우연에 의한 것으로 추측하였다.

考按 및 總括

上記 관찰을 토대로 前胃의 扁平上皮癌의 發生을 추정하면 다음과 같다. MNNG를 투여한 쥐에서는 전위의 편평상피점막에 증식성 병변이 발생하는데, 먼저 기저층의 증식으로부터 시작되며, 그 중 棘細胞症(acanthosis)이 가장 현저하고 過度角化症 및 錯角化症도 동반한다. 증식이 더욱 현저해지면 細胞異形成이 동반되어 白斑性病變(leukoplakia)을 형성하고 이들은 육안적으로 보일만큼 증식하면 섬유경을 가져 扁平上皮乳頭腫이 되었다. 유두종은 기저층의 증식 및 未分化가 극심한 경우 上皮內癌의 형태를 취하였으며 더욱 심한 異形成과 아울러 粘膜下 및 筋肉層을 뚫고 증식

하면서 典型的인 扁平上皮癌으로 이행됨을 시사하고 있다.

上述한 實驗的 發癌機轉이 人體의 扁平上皮에서 適用될 可能性에 對해서 檢討된 文獻은 참조하기 곤란하다. 그러나 長期間에 걸친 追跡觀察을 통해서 上氣道扁平上皮腫症의 惡性化가 報造되어 있으며(Runckler et al., 1980), 이는 특히 放射線照射 등의 發암자극을 받은 경우 惡性化가 촉진됨이 알려져 있어(Rabbett, 1965) 發암제에 의해 良性腫瘍이 惡性化되는 本 실험결과와 比較할 수 있는 人體腫瘍의 例로 생각된다.

이들 편평상피암은 세포의 이행성 및 分裂像 등 조직학적 소견상 암종의 병리학적 기준을 充足시키고 있으나, 이와 같은 미분화상이 기저부로 갈수록 더욱 강조되고 上層은 分化를 보이면서 규칙적인 角質의 형성능력을 유지함은 人體의 自然發生的 편평상피암과 比較하여 差異가 있다. 그러나 쥐의 편평상피점막은 사람의 편평상피점막과는 매우 달라 활발한 각화를 보이며, 과립층도 보이는 것을 감안할 때 이는 왕성한 角化現像에 의한 分化能의 表現이 가미되었을 가능성이 높다. 더우기 本 실험에서 편평상피암으로 판정된 병변이 과연 악성 종양의 모든 基準을 만족할 지에 對하여는 검토를 요한다. 즉 Woglom(1926) 등이 제시한 실험동물에서의 악성종양의 기준에 의하면 ① 發암제 투여 중지 후에도 계속 자라고, ② 切除후 재발하며, ③ 조직학적으로 주위 臟器로의 浸潤이 있고, ④ 轉移가 있는 경우라 하였으며, 현미경적으로 세포이형성이 나 미분화정도는 악성종양의 決定的 증거로 삼을 수 없다고 하였다. 그러나 이러한 基準은 腫瘍의 性狀과 發生部位에 따라 차이를 가지며 實驗目的에 따라 再確認되기 어려운 경우도 적지 않다. 本 실험에서는 근육층을 침범한다는 한가지 기준을 만족시키며, 그 이외의 기준을 충족시키지 못하고 있으나, 轉移의 증거를 얻기 위해서는 좀더 긴 실험기간이 필요할 것으로 생각된다.

MNNG를 Wistar 쥐에 먹여 발암효과를 분석하는 일련의 실험중 本 실험에서만 편평상피암 및 그에 동반된 병변들이 발견된 사실은 매우 흥미롭고 주목을 끌게 된다. 이들은 모두 같은 계통의 쥐 및 발암제를 사용했으며, 投與濃度, 方法, 投與期間이 모두 같으나, 다만 실험시기가 다르므로 사소한 몇가지 환경조건 의 差異는 있을 것으로 생각된다. 이와 비슷한 예로서 Schoental(1966)이 MNNG에 의한 편평상피암의 발생을 보고한 이후의 論文들에서는 腺胃 및 小腸의 腺癌은 많이 발생되나 前胃의 편평상피점막에는 아무런 병변도 찾아 볼 수 없다고 하였고(Sugimura et al.,

1967 and 1970; Bralow et al., 1970; Sumi et al., 1979), Hamster를 이용한 Fujimura(1970)의 실험에서는 선암보다 纖維肉腫이 高率로 발생함이 보고되어 있다. 그러나 이러한 결과에 對한 해석은 문헌상 찾아 볼 수 없으며, 本 실험에서도 특별한 실마리를 찾을 수 없었다.

MNNG의 경우투여에 의한 腺胃에서의 발암과정은 박 등(1980)에 의해 자세히 記述되어 있는 바, 급성미란 및 염증세포침윤이 제일 먼저 나타나고 섬유조직증식이 기저부에 생기며 胃腺의 소실 및 위축을 초래하는 만성미란으로 이행하거나 再生性 腺증식이 뒤따르며 일부 胃에서는 腺腫性增殖을 나타나게 되는데 間質속 섬유조직증식이 강해져서 茸腫狀으로 자라나며 그 후에 점막하층과 근육층으로 침투하는 선암으로 발전하고 있다. 이 때 새로운 腺構造의 생성 및 구조적 불규칙성의 강조가 눈에 띈다고 하였고 이들이 선암발생의 단계적 변화일 것으로 추정하였다. 이를 本 관찰과 比較하면 먼저 반응적 증식이 나타나고 다음 섬유조직 증식이 동반된 양성종양의 형태를 띄며 마지막으로 惡性化하는 단계를 밟는 유사점이 있다(제 2도). 또 MNNG의 경우투여에 의해 점막하에서 관찰되는 섬유조직성 병변이 肉腫의 발생과정의 前癌단계라고 시사된 바(이등, 1981) 이들은 특히 肉腫과 인접하거나 혼재되어 점막하섬유증이 나타남을 강조하였으며, 本 관찰에서도 편평상피암종 주변에서 증식성 병변 및 유두종이 호발하고 있어 비슷한 樣相을 보이고 있다.

Napalkov(1960)는 albino rat에 N-methyl-N-nitroanilin을 투여하여 발생하는 식도 및 전위의 편평상피암을 經時的으로 관찰하여 제일 먼저 棘細胞症이 보이고, 과도각화증 및 착각화증이 동반되며, 白斑을 형성한 후 白斑角化症(leukokeratosis)의 과정을 거쳐 진행한다고 보고하였다. 이들의 조직발생은 本 실험과 매우 흡사하나 병변이 前胃보다는 食道에 주로 발생하였고, 암종발생이 65주 이후에야 비로서 발생하는 점 등

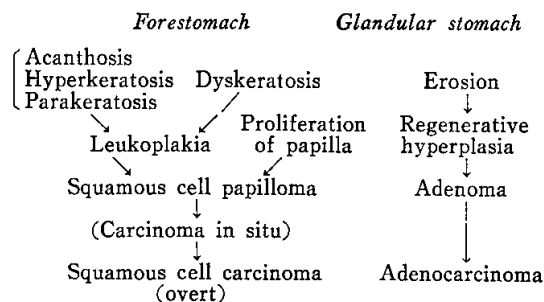


Fig. 2. Comparison of morphogenesis of tumors in fore- and glandular stomachs

은 본 실험과 차이가 있으며, 이는 실험 동물과 약제가 다르므로 비교하기 곤란하다. 본 실험은 경시적 관찰이 아니고 一時에 도살하여 관찰하였으므로 과연 反應性增殖이 양성종양을 거쳐 악성종양으로 넘어가는지 확정짓기는 곤란하다. 다만 반응성 증식은 매우 광범위하게 나타나며 그것들과 乳頭腫의 이행이 발견되는 점, 또 편평상피암의 주위 및 주변에 유두종이 산재해 있으며 이들간의 移行부위가 발견되는 사실들이 이를 지지하고 있으며, 食道 이외의 편평상피에 대한 실험적 발암시 이들과 비슷한 병변을 경과하는 것이 알려져 있어 본 관찰 결과를 뒷받침하고 있다. 다만 더욱 확고한 증거를 위해서는 著者들에 의해 시행되고 있는 經時的 追跡研究結果에 의존할 수 밖에 없다고 사료된다.

結 論

저자들은 MNNG의 經口投與에 의해 흰쥐의 前胃에 발생한 扁平上皮腫瘍을 病理學的으로 觀察하여 이의 組織發生을 推定하였다.

160마리의 실험동물을 두 군으로 나누어 實驗群 130마리에는 83 μ g/ml 농도의 MNNG를 37주간 식수에 타서 먹이고 30마리는 對照群으로 삼았다. 32주간 생존한 100마리의 실험군중 扁平上皮乳頭腫이 24례(24%), 扁平上皮癌이 4례(4%)에서 발생하였다. 이들 종양 이외에 反應的增殖性病變인 棘細胞症, 過度角化症 및 錯角化症이 전례에서 多發性으로 동반되고 細胞異形成이 흔해하였다.

이들 良性增殖性病變의 出現은 細胞異形成을 수반하면서 扁平上皮性乳頭腫과 扁平上皮癌으로의 移行 및 併存을 시사하였고 腺胃에서의 癌腫發生機轉과의 類似性을 보였다.

—ABSTRACT—

A Histopathologic Observation on Squamous Cell Neoplasm of the Forestomach in Rats by Peroral Administration of N-methyl-N'-nitro-N-nitrosoguanidine

Woo Ho Kim, Yong Il Kim and Jin-Pok Kim

Departments of Pathology and Surgery
College of Medicine and Cancer Research Institute
Seoul National University

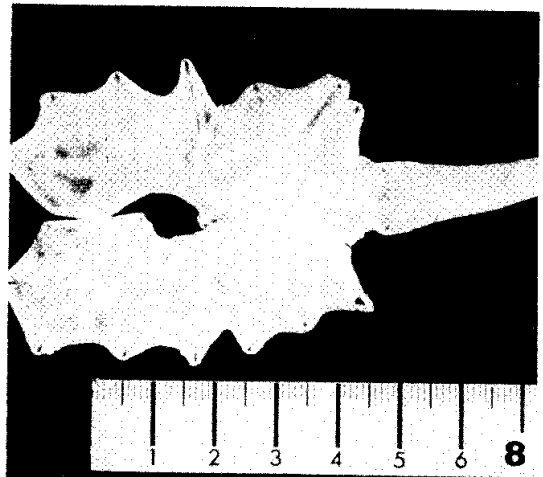
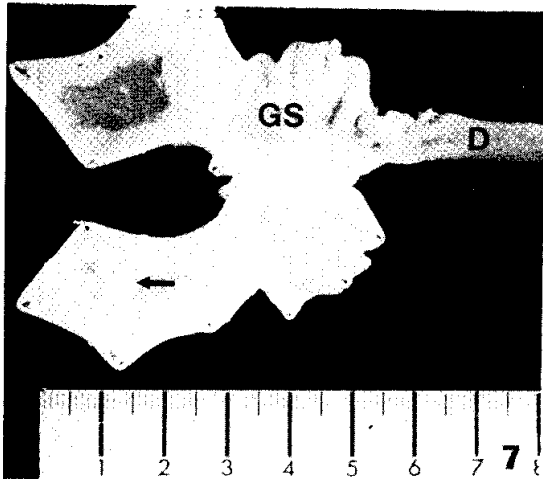
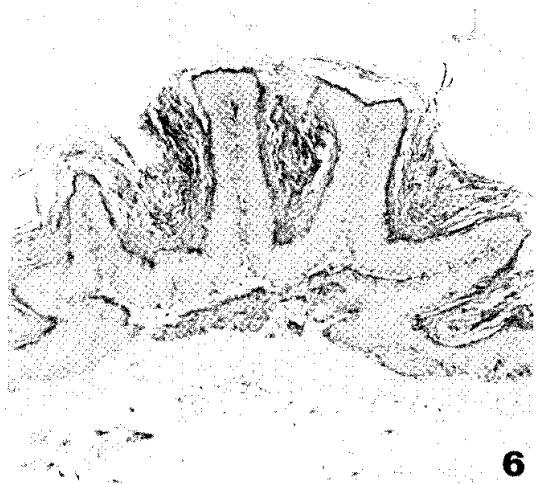
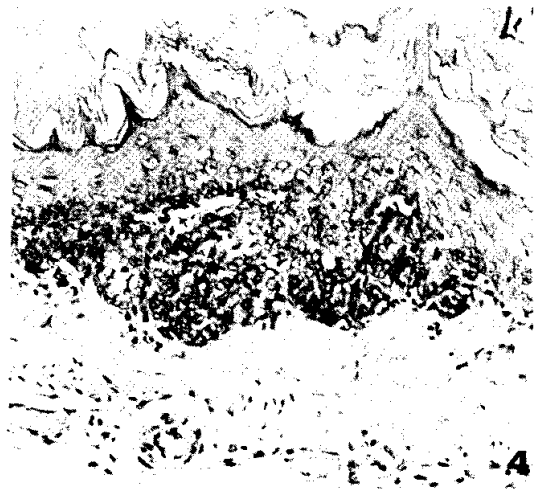
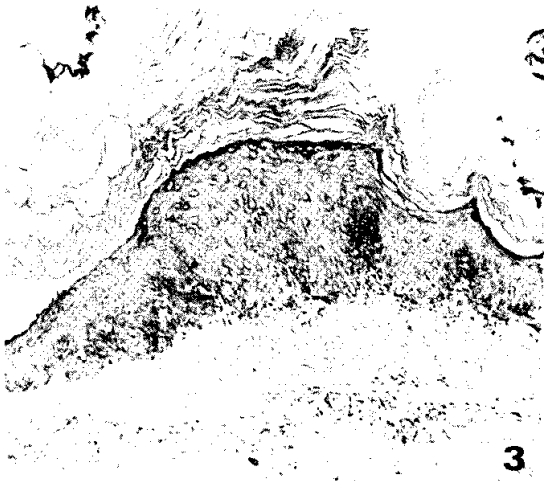A histopathologic study on experimentally induced squamous cell neoplasm of the forestomach in rats by peroral administration of N-methyl-N'-nitro-N-nitrosoguanidine(MNNG) was carried out to clarify the morphologic characteristics and nature of its carcinogenesis. A total of 160 rats were divided into two groups: 130 of experimental group were administered with drinking water containing 83 μ g/ml MNNG, and 30 control rats with distilled water. After 37 weeks of exposure to MNNG, the animals were sacrificed and examined.


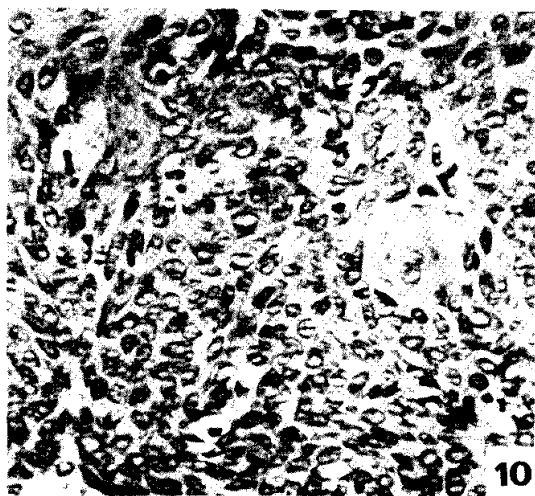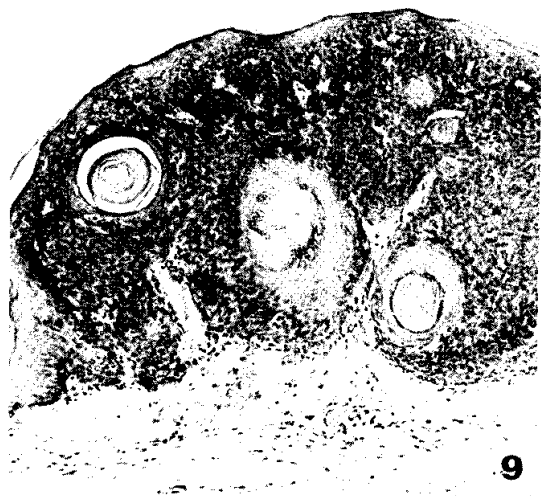
Among the 130 experimental group, 100 survived more than 32 weeks. Squamous cell papillomas were found in 24 rats(24%), and squamous cell carcinoma in 4 rats (4%), one of which was carcinoma in situ.

Besides the neoplastic growth, reactive proliferation of the squamous cells such as acanthosis, hyperkeratosis and parakeratosis were frequent associations with or without atypical changes of the basal cells. The possible relationship between these reactive and neoplastic lesions was discussed based on the finding that all experimental animals start with the development of benign reactive and proliferative changes which are subsequently accompanied by cellular atypism as well as papillomatous growth to result in carcinomatous transformation. The proposed histogenesis was compared with that in glandular stomach.

REFERENCES

- Bralow, S.P., Gruenstein, M., Meranze, D.R., Bonakdarpour, A. and Shimkin M.B.: *Adenocarcinoma of glandular stomach and duodenum in Wistar rats ingesting N-methyl-N'-nitro-N-nitrosoguanidine; histopathology and associated secretory changes. Cancer Res.*, 30:1215-1222, 1970.
- Druckrey, H., Preussmann, R., Schmahl, D. and Müller, M.: *Erzeugung Von Magen Krebs durch Nitrosamide an Ratten. Naturwissenschaften*, 48: 165-180, 1961.
- Fujimura, S., Kogure, K., Oboshi, S. and Sugimura, T.: *Production of tumors in glandular stomach of hamster by N-methyl-N'-nitro-N-nitrosoguanidine. Cancer Res.*, 30:1444-1448, 1970.
- 李建旭·金鎖福·金勇一：N-methyl-N'-nitro-N-nitrosoguanidine 經口投與에 의하여 發生된 흰 쥐의 間葉性腫瘍에 관한 病理組織學的 研究. 大韓癌學會誌, 13:31-46, 1981.
- Napalkov, N.P. and Pozhariski, K.M.: *Morphogenesis of experimental tumors of the esophagus. J. Nat. Cancer Inst.*, 42:922-940, 1969.
- 朴在甲·金鎖福·金勇一：쥐에서 N-methyl-N'-nitro-N-nitrosoguanidine과 고추가루의 經口投與로 誘發된 胃腸管腫瘍에 관한 病理學的 研究. 大韓外科學會誌, 22:9-30, 1980.
- Rabbett, W.: *Juvenile laryngeal papillomatosis. The relation of irradiation to malignant degeneration in this disease. Ann. Otol. Rhinol. Laryngol.*, 74: 1149-1163, 1956.
- Runckler, D. and Kessler, S.: *Bronchogenic squamous carcinoma in nonirradiated juvenile laryngotracheal papillomatosis. Am. J. Surg. Pathol.*, 4:293-296, 1980.
- Schoental, R.: *Carcinogenic activity of N-methyl-N'-nitro-N-nitrosoguanidine. Nature*, 209:726-727, 1966.
- Sugimura, T. and Fujimura, S.: *Tumor production in glandular stomach of rats by N-methyl-N'-nitro-N-nitrosoguanidine. Nature*, 216:943-944, 1967.
- Sugimura, T., Fujimura, S. and Baba, T.: *Tumor production in the glandular stomach and alimentary tract of the rat by N-methyl-N'-nitro-N-nitrosoguanidine. Cancer Res.*, 30:455-464, 1970.
- Woglom, W.H.: *Experimental tar cancer. Arch. Pathol.*, 2:533-576, 709-752, 1926.





LEGENDS FOR FIGURES

- Fig. 3.** Proliferative lesion of the forestomach without cellular atypism. Localized acanthosis and hyperkeratosis of the mucosa are seen. H&E, $\times 100$.
- Fig. 4.** Proliferative lesion with moderate cellular atypism. Dyskeratosis is evident in basal cell layer. Granular layer is well maintained. H&E, $\times 200$.
- Fig. 5.** Macroscopic feature of squamous cell papillomas. The forestomach is diffusely affected by numerous and variable sized papillomas. FS: forestomach.
- Fig. 6.** Squamous cell papillomas. The cellular atypism is mild, but fibrous core is well developed. H&E, $\times 40$.
- Fig. 7.** Macroscopic feature of the squamous cell carcinoma (\leftarrow). Multiple papillomas are scattered around the carcinoma. GS; glandular stomach, D: duodenum.
- Fig. 8.** Another case of the squamous cell carcinoma, showing similar appearance.
- Fig. 9.** Carcinoma in situ. Invasion is not definite throughout, and a few microscopic horn cysts are embedded within the lesion. H&E, $\times 100$.
- Fig. 10.** High power of fig. 9, showing scattered mitoses and abortive pearls. H&E, $\times 200$.
- Fig. 11.** Squamous cell carcinoma with invasion into muscle layer. Surface shows papillary configuration with marked keratinization. Surrounding portion of the polypoid growth represents squamous cell papilloma. H&E, $\times 40$.
- Fig. 12.** High power of fig 11. The neoplastic cells are pleomorphic and partly spindle shaped. H&E, $\times 100$.