

# Syngnathia 환자의 기도관리

김현정 · 염광원 · 이종호\*

서울대학교 치과대학 치과마취학교실, 구강악안면외과학교실\*

## Abstract

### AIRWAY MANAGEMENT FOR SYNGNATHIA

Hyun-Jung Kim Yu-Young Kim, Kwang-Won Yum, Jong-Ho Lee\*

Department of Anesthesiology and Department of Oral and Maxillofacial surgery\*,

College of Dentistry, Seoul National University

Syngnathia(maxillomandibular fusion) is a rare congenital anomaly involving soft tissue or bony adhesions between the maxilla and mandible Bony fusion, as in this case, is extremely rare and to the present time, no specific anesthetic management has been reported

In our case, physical examination of the 130-day infant patient(weight 55 kg) with syngnathia revealed apparent left side fusion between maxilla and mandible The opening between upper and lower gingiva was limited to 10 mm on the right side Left choanal atresia, microstomia, low set ears and blue sclera were also detected

When patient arrived at the OR, 5 L/min oxygen was administered using nasal prong with end-tidal CO<sub>2</sub> monitoring canula through mouth Glycopyrrolate 0.1 mg and ketamine 5 mg were administered intravenously A solution of 2 % lidocaine 2 ml and 0.1 % phenylephrine 1 ml was used to topicalize the right nostril. Subanesthetic doses(2~3 mg) of ketamine were used to provide sedation while maintaining spontaneous ventilation Warm, softened ID 3.5 mm preformed nasotracheal tube was inserted via the right nostril into the trachca with a 3.2 mm OD fiberoptic bronchoscope, After that vecuronium and dexamethasone were given intravenously. The infant had been anesthetized uneventfully with isoflurane.

Fiberoptic nasotracheal intubation under spontaneous ventilation using low doses of ketamine offers a safe and non-invasive technique compared with tracheostomy or blind nasotracheal intubation To increase safety, oxygen should be given via nasal or oral routes and adequate monitoring, especially capnography and pulse oxymeter, should be performed.

**Key Word :** syngnathia, airway, intubation

## I. 서 론

구강내 서로 다른 구조물의 선천적 유착(synechiae)은 희귀한 질환이다. 이러한 유착은 치조골 융선(alveolar ridge) 간의 유착(syngnathism), 혀와 구개와의 유착(glossopalatal ankylosis) 등 여러 형태가 보고되고 있다. 해부학적으로 이들은 대부분 결체조직이 지지하는 상피의 밴드나 막의 형태로 존재하나 간혹 근육이나 골조직까지 유착되어 있는 경우도 있다 이러한 환자들은 여러 가지 선천성 기형을 동반하는 경우가 많으며, 이와 같은 기형에는 구개열, 구순열, 소악증(micrognathia), 악관절 경화 및 사

지의 기형 등이 있다<sup>1)</sup>

이와 같은 선천 기형을 동반하는 환자들에서는 개구장애와 두경부의 동반기형으로 인하여 기도유지와 기관내 삽관이 매우 어려운 경우가 대부분이다. 특히 골조직이 유착된 경우에는 기관내 삽관전 상하악의 분리가 불가능하여 후두경을 이용한 통상적인 방법은 사용될 수 없으며 기타 기관절개술, 맹목적 기관내 삽관, 또는 굴곡성 기관지경을 이용한 기관내삽관이 요구된다. 이렇게 골조직이 유착된 악골융합증(syngnathia) 환자의 마취관리는 아직까지 보고된 바가 없다.

저자들은 골조직이 유착된 악골융합증을 지닌 생후 130일 된 환자에서 자발호흡을 유지한 상태에서 굴곡성 기관지경을 이용하여 경비 기관내 삽관을 성공적으로 시행하였기에 문헌고찰과 더불어 보고하는 바이다.

### 김 현 정

110-744 서울시 연건동 28-2번지  
서울대학교 치과대학 치과마취학교실

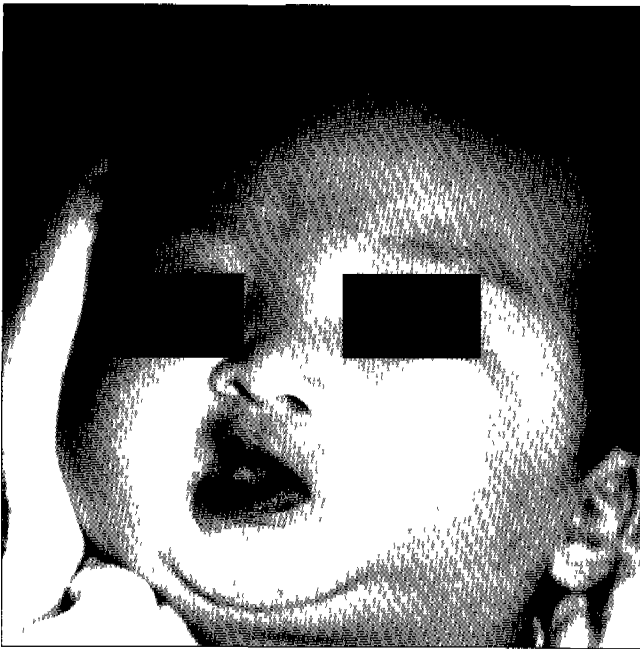Hyun-Jung Kim

Dept of Anesthesiology, College of Dentistry, Seoul National Unit  
28-2, Yeongun-Dong, Chongro-Gu, 110-744 Seoul, KOREA  
Tel 760-3847 Fax 766-4948

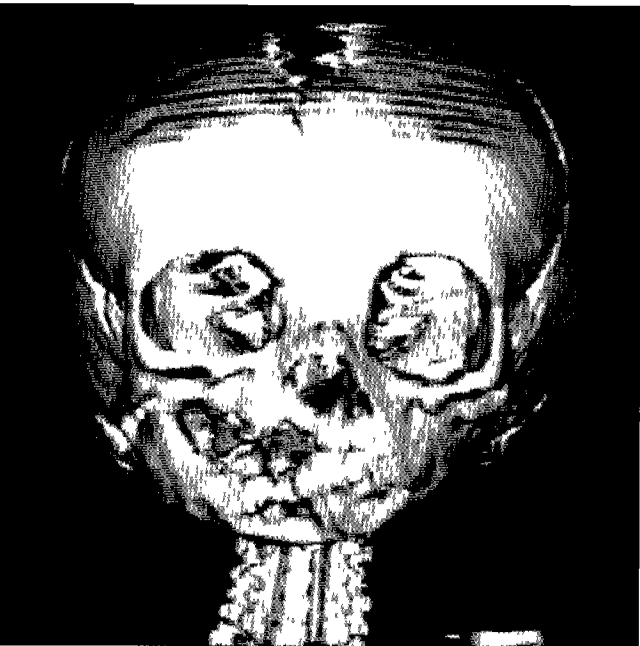
## II. 증례보고

체중 5.5 kg인 130일 된 여아가 악골융합증을 주소로 내원하

본 증례는 제26회 일본치과마취학회 총회에서 구연되었음.



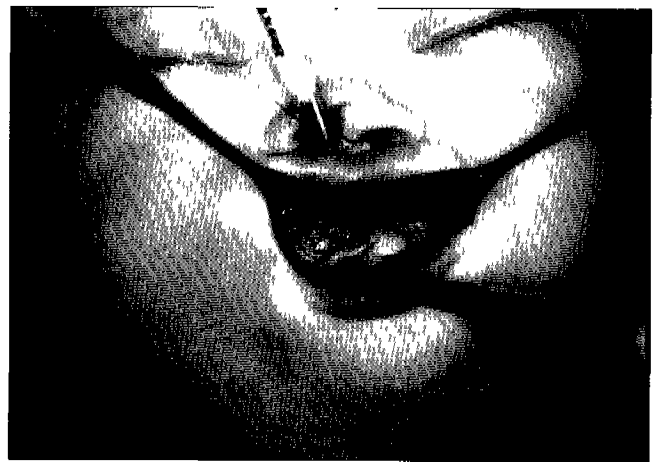**Fig. 1.** Frontal photograph Note microstomia, blue sclera and low set ears



**Fig. 3.** Frontal 3-D computed tomograph The left-sided apparent bony fusion of mandible and maxilla and hypoplasia of mandible and left condyle were present

었다. 과거력에서 2.9 kg 만삭아로 정상분만된 환아는 산전 검사에서 별다른 이상소견은 관찰되지 않았고, 두경부의 선천성 기형의 가족력도 없었다. 출산직후 개구상아가 발견된 환아는 비위관을 통하여 음식을 공급하였고, 신생아실에서 100일 동안 산호관찰되었다.

소아과와 이비인후과에서 동반기형을 확인하기 위하여 시행한 이학적 검사에서 좌측 상악과 하악의 완전한 유착과 10 mm



**Fig. 2.** Oral examination shows left side syngnathia and the opening between upper and lower gingiva were limited to 10mm on the right side

넓이로 고정된 우측 상악이 관찰되었다. 동반기형으로는 좌측 후비공 폐쇄(choanal atresia), 소구증(microstomia), 저이(low set ears), 청색 공막(blue sclera) 등이 있었으나, 안간격 이상감소(hypotelonism) 등은 관찰되지 않았다.

심전도에서 작은 크기의 2도 심방결손(secondary atrial septal defect)과 3차원 컴퓨터 촬영에서 좌측에서 정중선까지 범위의 상악 골유착과 좌측 하악지와 과두의 저형성증이 관찰되었다. FCR법을 이용한 경부 방사선 사진에서는 좌측 후비공 폐쇄 외에는 모두 정상이었다 염색체 검사는 46, XX로 정상이었다

마취전 처치없이 수술장에 도착한 환아에게 glycopyrrolate 0.1 mg를 정주한 후 심전도, 자동 혈압계, 맥박산소 포화기(pulseoxymeter), 체온계를 장착하였다. 호기말 이산화탄소분압을 측정할 수 있는 채취관을 지닌 경비 산소공급관(nasal prong, Adult Divided Cannula, USA)을 구강에 장착하고 산소를 5 liter/min로 공급하였다 우선 비위관을 통하여 위내용물을 흡인하여 위를 비우고, ketamine 5 mg을 정주하였다. 호흡의 감시에는 호기말 이산화탄소분압, 흉곽운동, 청진기를 통한 호흡음 청취 및 맥박산소 포화도를 이용하였다 우측 비강에 2% lidocaine 2 ml과 0.1% phenylephrine 1 ml을 혼합한 용액을 면봉으로 국소마취하였다 비강을 통하여 구강 및 후두부의 분비물을 흡인한 후 따뜻한 생리식염수에 넣어 유연해진 내경 3.5 mm인 preformed 비강용 기관내 튜브를 삽관한 후 외경 3.2 mm인 굴곡성 기관지경을 삽입하였다 이 때 비출혈은 관찰되지 않았다. 기관내 삽관 시도 중에는 케타민 2.5 mg(총 20 mg)을 간헐적으로 투여하여 깊은 진정상태(deep sedation)를 유지하였다. 굴곡성 기관지경을 이용한 삽관 동안 맥박산소포화도는 95% 이상 유지되었고, 환자는 왕성한 자발호흡을 유지하였다 기관내 삽관후 vecuronium 0.5 mg, dexamethasone 2 mg이 정주되었고 환아는 아산화질소-isoflurane로 마취를 유지하였다.

총 마취시간은 6시간 30분이었고, 상악과 하악의 분리가 시도되었다. 수술 종료 후 중환자실로 이송된 환아는 마취에서 완전히 회복된 것을 확인하고 발관하였다 환아는 매일 강제 개구운

동(forceful dilation)을 시행하여 150 mm 개구되고 수유가 가능하게 된 후 수술 후 13일째 별 문제없이 퇴원하였다.

### III. 총괄 및 고찰

악골융합증은 상악이 유착된 경우에 사용되는 용어이다. 이는 전기 소작술로 간단히 분리할 수 있는 상피의 단순유착부터 광범위한 골조직의 유착<sup>2)</sup>까지 다양한 형태를 보이고 있다<sup>3)</sup>. 현재까지는 골유착과 연조직의 유착이 연관되어 발생하는 질환인지는 불명확한 상태이다.

선천성 악골융합증은 단독으로 존재하는 경우는 드물고, 구개열이나 하악 저형성증과 같은 기형을 동반하고 있는 경우를 흔히 볼 수 있다. Kamata 등은 9례의 악골융합증 중 4례가 구개열과, 5례가 하악 저형성증과 동반하는 것으로 보고하고 있다<sup>4)</sup>. 유발요인은 확실히 알려져 있지 않으나 유전적인 요인보다는 환경요인이 관여할 것이라 보고 있다<sup>5,6)</sup>. 그 증거로 비타민 A를 처치한 쥐에서 악골융합증이 유발되었음이 보고되고 있다<sup>7)</sup>. 형태학적 발병요인은 상하악의 분리가 진행되는 태생기 6-7주에 발생하는데, 어떤 원인으로 인하여 첫째 새골능지(branchial branch)에서의 발생이 비정상인 경우에 발생하는 것으로 생각되고 있다

한편 악골융합증은 슬와부의 익상판(pterygium)으로 인하여 하지의 운동장애와 구개열, 구순열 및 손발가락과 성기의 기형을 동반하는 슬와부 익상판(popliteal pterygium) 증후군<sup>8)</sup>과 혀가 없고 손발가락의 발육 이상을 특징으로 하는 부설-부지(aglossia-adactylia) 증후군<sup>9)</sup>과 종종 동반된다

Dawson은 선천성 골성 악골융합증을 병인보다는 기능적인 결과에 따라 크게 제 1형과 제 2형으로 구분하였다. 제 1형은 단순한 악골융합증으로 두경부의 다른 기형을 동반하지 않은 경우이고 제 2형은 무설(type 2a)이나 하악의 저형성(type 2b)<sup>7)</sup>을 동반한 경우이다 이는 적절한 치료지침이 될 수 있다<sup>3)</sup>.

진단과 치료계획의 수립을 위하여는 3차원 컴퓨터 촬영이 반드시 시행되어야 한다고 강조하고 있으며, 식사를 위한 능동적 물리치료는 환자의 성장과 발육을 위하여 매우 중요하다 이러한 환자들은 기도유지와 식사를 위하여 조기 수술이 추천되고 있으나 악안면의 성장점이나 안면신경에 손상을 줄 수 있어 기관절개술과 위루(gastrostomy)가 먼저 추천되기도 하는데 이는 기형의 정도에 따라 달리 고려될 수 있다<sup>2,3)</sup>.

본 증례에서 사용한 케타민은 약효발현이 빠르고, 호흡저하가 경미하며, 상기도의 횡문근 근력과 기도를 보호하는 반사작용들이 다른 마취제에 비하여 잘 유지되는 장점을 가지고 있다. 그러나 기도내 분비가 증가하여 기관내 삽관시 시야를 가릴 수 있으며 과도한 분비물은 기도유지를 불가능하게 할 수도 있다. 따라서 케타민 사용 전에는 특별한 금기사항이 없으면 glycopyrrolate와 같은 타액분비 억제제를 진차치하여야 할 것으로 생각된다<sup>8)</sup>.

맹목적 기관내 삽관법(blind nasotracheal intubation)은 기도내

손상으로 인하여 기도내 출혈 및 후두경련 등과 같은 치명적인 후유증을 유발할 수 있으며, 본 증례와 같은 연령에서는 기술적으로도 매우 어렵다. 기관절개술 역시 영아에서는 성인에 비하여 사망율이 증가하는 것으로 알려져 있다<sup>9)</sup>

성인의 경우에는 굴곡성 기관지경의 흡입구를 통하여 산소를 공급할 수 있으나, 영아에서 사용되는 굴곡성 기관지경은 그 외경이 제한되어 있어 흡입구가 없다. 저자들은 기관내 삽관 중 구강을 통하여 산소를 공급하였다 산소공급장치로는 경비산소공급관에 호기말 이산화탄소분압을 측정할 수 있는 채취관이 달린 것을 사용하여 산소공급과 함께 효과적으로 환자의 호흡양상을 감시할 수 있었다. 호기말 이산화탄소분압은 맥박산소포화도에 비하여 민감하게 호흡저하를 발견할 수 있으며, 맥박산소포화도는 환자의 움직임이나 말초혈관 수축 또는 손발가락의 착색 등의 영향으로 인하여 오차가 생길 수 있으나 호기말 이산화탄소분압은 이러한 제한점으로부터 자유로운 장점을 가지고 있다.

### IV. 결 론

호흡저하가 경미한 케타민을 분할정주하여 자발호흡을 유지한 상태에서 굴곡성 기관지경을 이용한 기관내 삽관은 기관절개술이나 맹목적 기관내 삽관에 비하여 안전하고 환자에게 비침습적이며 성공률이 높은 방법이라 생각된다 또한 장시간의 기관내 삽관 중에 발생할 수 있는 저산소증을 예방하기 위하여 경비 또는 경구를 통하여 산소를 공급하고 환자감시장치는 맥박 산소포화도 뿐만 아니라 호흡양상에 민감한 호기말 이산화탄소분압의 측정도 병행되어야 한다고 본다.

### 참 고 문 헌

- Gartlan M G, Davies J, Smith R H Congenital oral synchiae Ann Otol Laryngol 102 186, 1993
- Simpson J R, Maves M D Congenital syngnathia or fusion of the gums and jaws, Otolaryngol-Head and Neck Surg 93 96, 1985
- Dawson K H, Gruss J S, Myall R T Congenital bony syngnathia A proposed classification Cleft Palate Craniofac J 34 141, 1997
- Kamata S, Satoh K, Uemura T, Onizuka T Congenital bilateral zygomatico-mandibular fusion with mandibular hypoplasia Br J Plast Surg 49 251, 1996
- Hamamoto J, A case of Facio-Genito-Popliteal syndrome Ann of Plast Surg 13 224, 1984
- Akpata O, Ojo M A, Obuekwe O Congenital oral adhesion(syngnathia) with total cleft palate in a Nigerian child Cleft Palate-Craniofac J 32 529, 1995
- Brown D M, Marsh J L Agnathia and associated malformations A case Report Cleft Palate J 27 415, 1990
- Longnecker D E, Murphy F L Dripps/Eckenhoff/Vandam Introduction to Anesthesia 9th ed Philadelphia, W B Saunders, 1997, p 92
- Alfery D D, Ward C F, Harwood I R, Mannino F L Airway management for a neonate with congenital fusion of the jaws Anesthesiol 51 340, 1979