creative commons
COMMONS DEED

저작자표시-비영리-변경금지 2.0 대한민국

이용자는 아래의 조건을 따르는 경우에 한하여 자유롭게

- 이 저작물을 복제, 배포, 전송, 전시, 공연 및 방송할 수 있습니다.

다음과 같은 조건을 따라야 합니다:

저작자표시. 귀하는 원저작자를 표시하여야 합니다.

비영리. 귀하는 이 저작물을 영리 목적으로 이용할 수 없습니다.

변경금지. 귀하는 이 저작물을 개작, 변형 또는 가공할 수 없습니다.

- 귀하는, 이 저작물의 재이용이나 배포의 경우, 이 저작물에 적용된 이용허락조건을 명확하게 나타내어야 합니다.
- 저작권자로부터 별도의 허가를 받으면 이러한 조건들은 적용되지 않습니다.

저작권법에 따른 이용자의 권리는 위의 내용에 의하여 영향을 받지 않습니다.

이것은 이용허락규약(Legal Code)을 이해하기 쉽게 요약한 것입니다.

Disclaimer

dCollection

의학석사 학위논문

혈관종에서의 면역조직화학 염색을 통한 vasodilator-stimulated phosphoprotein (VASP) 표지자의 발현

(Expression of vasodilator-stimulated phosphoprotein (VASP) marker through immunohistochemistry in infantile hemangioma)

2016년 2월

서울대학교 대학원

의학과 성형외과학 석사과정

최 준 호

의학석사 학위논문

혈관종에서의 면역조직화학 염색을 통한 vasodilator-stimulated phosphoprotein (VASP) 표지자의 발현

(Expression of vasodilator-stimulated phosphoprotein (VASP) marker through immunohistochemistry in infantile hemangioma)

2016년 2월

서울대학교 대학원

의학과 성형외과학 석사과정

최 준 호

혈관종에서의 면역조직화학 염색을 통한 vasodilator-stimulated phosphoprotein (VASP) 표지자의 발현

지도교수 최 태 현

이 논문을 의학석사 학위논문으로 제출함

2015년 10월

서울대학교 대학원

의학과 성형외과학 석사과정

최 준 호

최준호의 의학석사 학위논문을 인준함

2016년 1월

위 원 장 _____ (인)

부위원장 _____ (인)

위 원 _____ (인)

국문 초록

서론: 혈관종과 혈관기형은 각기 구별되는 임상적, 병리조직학적 특성을 지니지만, 질환 초기의 소견만으로는 서로 뚜렷하게 구분되지 않을 수 있다. 최근에 GLUT-1, merosin 등의 면역조직화학적 표지자를 이용한 두 질환의 감별 진단이 이루어지고 있으나, 여전히 정확한 진단에는 어려움이 있는 실정이다.

방법: 2009년 7월부터 2013년 1월까지 임상적으로 혈관종이 의심되어 병변 절제를 시행 받은 환자 중, 병리검사 결과 혈관종으로 확진된 10명의 환자가 본 연구에 포함되었다. 환자-대조군 연구로서 실험이 진행되었으며, 실험군에는 상기에 언급한 10명의 환자의 조직이 포함되었고 대조군에는 혈관종을 가지고 있지 않은 2명의 정상 피부 및 피하 연부 조직이 포함되었다. 실험군과 대조군의 조직으로부터 슬라이드를 제작하여 면역조직화학 염색을 시행하였다. 1차 항체로 VASP와 sGC를 사용하였고, 각각의 표지자가 조직의 어떤 부위에서 얼마나 강하게 발현되는지를 현미경으로 관찰하였다.

결과: 본 연구의 실험군에 포함된 환자들 (n=10)의 첫 수술을 받았던 평균 나이는 38.79개월 (범위, 3.52-112.57)이었고, 중앙

추적관찰 기간은 17.21개월 (범위, 1.97-41.69)이었다. 첫 수술을 받은 시점을 기준으로 하여, proliferating phase에 속한 환자는 5명 (50%)이었고 involuted phase에 속한 환자는 5명 (50%)이었다. 첫 번째 수술 후 잔여 병변으로 인해 추가적인 절제를 시행 받은 환자는 2명 (20%)이었다. 면역조직화학 염색을 통해 조직 슬라이드를 현미경으로 관찰하였을 때, VASP의 경우 혈관의 내피세포에서 강하게 염색되었으며, 정상 조직이나 involuted phase에서보다 proliferating phase에서 VASP의 염색 정도가 강하였다. 반면에, sGC의 경우 내피세포에서의 염색 정도와 피부나 주변 피하 조직에서 비특이적으로 염색되었으며 군 간의 염색 강도는 큰 차이가 없었다.

결론: 본 연구를 통해, VASP은 혈관종에서 특이적으로 발현되는 표지자로서의 가능성을 지님을 알 수 있었다. 하지만, sGC는 혈관종을 감별 진단할 수 있는 표지자로서 적합하지 않았다. 향후 보다 많은 후보 표지자들에 대한 탐색이 이루어진다면, 혈관종의 진단, 치료 및 연구에 있어 큰 도움이 될 것으로 보인다.

주요어: 혈관종, 면역조직화학, GLUT-1, VASP, sGC

학 번: 2013-21709

목 차

국문 초록 i

List of Table iv

List of Figures v

I. 서론 1

II. 연구 재료 및 방법 3

III. 결과 6

IV. 고찰 14

V. 결론 21

VI. 참고 문헌 22

Abstract 26

List of Table

Table 1. Demographic details of the patients who had hemangioma. 8

List of Figures

Figure 1. Immunohistochemistry results for VASP under the microscope (x200 magnification). 9

Figure 2. Immunohistochemistry results for sGC under the microscope (x200 magnification). 11

Figure 3. Semi-quantitative scoring of VASP by pathologists. 13

I. 서 론

혈관종 (infantile hemangioma)은 서양인 영아 (Caucasian infants)의 4-5% 가량에서 발생한다.(1) 신체 발생 부위를 보면, 혈관종은 두경부 (head and neck)에 가장 많이 발생하며 (60%), 그 다음 몸통 (25%)과 사지 (15%)의 순으로 발생한다.(2) 혈관종은 혈관기형 (vascular malformation)과 함께, 혈관이상 (vascular anomalies) 범주의 큰 두 갈래를 이루고 있으며 서로 구별되는 각자의 임상적, 병리조직학적 특성을 지니고 있다. 하지만 질환 초기의 임상적 소견만으로는 두 질환이 뚜렷하게 구분되지 않을 수 있기 때문에, 정확한 진단이 늦어지거나 치료가 지연되는 경우도 있다. 따라서 병력 청취 및 이학적 검진뿐만 아니라 적절한 방사선 검사 및 조직 검사가, 질환의 빠르고 정확한 진단에 필수적이다. 최근에 분자 유전학적인 진단 방법이 발전함에 따라, erythrocyte-type glucose transporter protein 1 (GLUT-1), merosin, 그리고 Lewis Y antigen 등의 혈관종에 특이적인, 면역조직화학적 표지자 (immunohistochemical marker)들을 이용한 진단이 이루어지고 있다.(3-5) 이를 통해 혈관기형으로부터 혈관종을 질환 초기부터 감별 진단하는 일이 보다 용이해졌고, 성공적인 치료의 가능성이 높아졌다.(3) 그럼에도 불구하고, 이러한

표지자들을 이용한 혈관 이상의 진단 및 감별 진단이 100% 정확한 것은 아니다. 또한, 기존 연구들은 모두 서양인을 대상으로 한 것이기 때문에 동양인에 대한 연구 자료는 부족한 실정이다. Vasodilator-stimulated phosphoprotein (VASP)은 Ena/VASP protein family에 속하는 단백질로서, filamentous actin formation에 관여하여 cell adhesion과 motililty에 큰 역할을 수행한다.(6) 본 연구에서는 혈관종을 가진 한국인 영아 (Korean infants)를 대상으로 하여, VASP 등의 또 다른 면역조직화학적 표지자를 탐색하고자 하며, 나아가 이를 질환의 진단과 치료 및 연구에 응용할 수 있는 토대를 만들고자 한다.

II. 연구 재료 및 방법

1. 환자 정보 (Patient information)

2009년 7월부터 2013년 1월까지 임상적 소견으로 혈관종이 의심되어 병변 절제를 시행 받은 43명의 환자들을 대상으로, 후향적 임상기록 검토(retrospective chart review)를 시행하였다. 본 연구의 모든 과정은 연구윤리 심의위원회 (Institutional Review Board, IRB)의 승인 하에 이루어졌다. (IRB number, 1012-060-344) 총 43명의 환자 중, 병리검사 결과 혈관종으로 확진 되었으며 장기 보관된 파라핀 블록이 존재하였던 환자는 32명이었다. 파라핀 블록의 육안적 조직 보존 상태가 양호하였던 환자들 중에서, 혈관종의 proliferating phase에 속했던 환자 5명과 involuted phase에 속했던 환자 5명을 선택하여 총 10명의 환자를 최종 연구 대상으로 설정하였다.

2. 실험 재료 및 방법

1) 실험 설계 및 조직 준비 (Study design and tissue preparation)

본 연구는 환자-대조군연구 (case-control study)로서 시행되었다. 실험군에는 상기에 언급한 대로 총 10명의 환자가 포함되었다. 대조군에는 다른 전신 질환이나 증후군을 가지고 있지

않았으며, 오직 선천성 멜라닌 세포성 모반 (congenital melanocytic nevus)으로 절제를 시행 받은 2명의 환자가 포함되었다. 이들 환자의 모반 절제 시 추가적으로 채취한, 모반 조직이 포함되지 않은 정상 피부 및 피하 연부 조직으로부터 파리핀 블록을 제작하여 대조군으로 활용하였다.

2) 항체 (Antibody)

Immunreactivity을 위해 VASP (novus, USA), sGC (GeneTex, USA)를 사용하였다.

3) 면역조직화학 염색 (Immunohistochemistry)

혈관종 조직 파라핀 블록을 microtome (Thermo scientific, USA)을 이용하여 5㎛ 두께로 잘라 poly-L-lysine에 코팅된 슬라이드에 절편을 제작하였다. 준비된 슬라이드를 탈파라핀 과정과 재수화 과정을 거친 이후, 메탄올에 3.5%로 희석시킨 H2O2에 15분 동안 Quenching하여 내인성 peroxidase의 활성을 제거하였다. 그 이후 상온에서 1.5% normal serum으로 30분 동안 blocking하였다. 1차 항체로는 VASP (1:5000), sGC (1:1000)로 4℃에서 24시간 동안 incubation하였다.

2차 항체로는 Anti-rabbit IgG (HRP Conjugated) (abcam,

UK)와 Anti-mouse IgG (HRP Conjugated) (abcam, UK)를 (1:500)으로 사용하여 1시간동안 상온에 incubation하였다. 이후 DAB (Vector, UK)로 발색시켰고, 대조 염색으로 PBS에 20%로 희석시킨 Harris hematoxylin (Sigma-Aldrich, USA)을 염색하였다. Mounting media (canada balsam (sigma, USA) : Xylene = 1 : 1)로 봉입한 후 디지털 이미지 프로그램 (DFC320; Leica, Heerbrugg, Switzerland)이 내재된 현미경 (Leica, USA)으로 관찰 및 단면 촬영을 시행하였다. 100배, 200배, 그리고 400배의 광학 배율에서 현미경 관찰을 시행하였다.

4) Semi-quantitative scoring by pathologists

병리과 의사 (pathologist)의 자문을 통해, 혈관 내피 세포의 membrane에서 표지자의 염색 강도 (staining intensity)를 scoring하였다. 기존에 보고된 바와 같이,(7) semi-quantitative scoring을 이용하였다. 염색 강도는 negative (0), low (1+), moderate (2+), 그리고 strong positive (3+)의 네 단계로 구분되었다.

III. 결 과

본 연구의 실험군에 포함된 환자들 (n=10)의 첫 수술을 받았던 평균 나이는 38.79개월 (범위, 3.52-112.57)이었고, 중앙 추적관찰 기간 (median follow-up time)은 17.21개월 (범위, 1.97-41.69)이었다. 남자 환자는 5명 (50%), 여자 환자는 5명 (50%)이었다. 첫 수술을 받은 시점을 기준으로 proliferating phase에 속한 환자는 5명 (50%)이었고 involuted phase에 속한 환자는 5명 (50%)이었다. 수술 방법을 보면, 모든 환자에서 (n=10) 병변을 단순 절제하였고 절제 후에는 일차 봉합술을 시행하였다. 첫 번째 수술 후 잔여 병변으로 인해 추가적인 절제를 시행 받은 환자는 2명 (20%)이었고, 이들은 모두 첫 번째 수술 시 involuted phase에 속했던 환자들이었으며 proliferating phase에 속했던 환자는 없었다. 첫 번째 수술 후, 창상 열개, 창상 감염, 피부 피판의 괴사, 또는 혈종 발생 등의 합병증은 발생하지 않았다. (Table 1)

면역조직화학 염색을 시행한 후, 광학 현미경으로 정상 조직 슬라이드와 혈관종의 proliferating phase 및 involuted phase를 비교 관찰하였다. 먼저 정상 조직 소견으로, VASP은 dermis의 basal layer와 skin adnexal structure에 염색되었고 혈관의

endothelial cell에 염색되었다. 이들 세포에서 주로 염색된 구조물은 cell membrane이었다. 그 밖에도 lymphocyte, mast cell 등의 inflammatory cell에서 VASP이 염색되었는데, 이들 세포에서는 cytosol에서 주로 염색되는 양상을 보였다. 혈관종의 proliferating phase와 involuted phase에서도 VASP이 주로 염색되는 구조물들 종류는 정상 조직에서와 비슷하였다. 하지만 group별 endothelial cell의 염색 강도 (staining intensity)를 비교할 때, 정상 조직과 혈관종의 involuted phase에 비하여 혈관종의 proliferating phase에서 VASP이 강하게 염색됨을 관찰할 수 있었다. **(Figure 1)** 반면에, sGC의 경우 epidermis, dermis, skin adnexal structure, hair follicle, inflammatory cell, 그리고 혈관의 endothelial cell에 비특이적으로 염색되는 양상을 보였다. 이들 세포에서 주로 염색된 구조물은 nucleus였다. Group별 염색 강도를 비교할 때에도, sGC는 정상 조직과 혈관종의 proliferating phase 및 involuted phase간에 큰 차이를 보이지 않았다. **(Figure 2)** 모든 환자에서의, 병리과 의사의 자문을 통한 VASP 염색 강도의 semi-quantitative scoring 결과를 별도의 도표로 제시하였다. **(Figure 3)**

Table 1. Demographic details of the patients who had hemangioma.

	Patients with hemangioma
No. of patients	**10**
Male (%)	**5 (50)**
Female (%)	**5 (50)**
Phase of hemangioma, no.	
Proliferating phase (%)	**5 (50)**
Involuted phase (%)	**5 (50)**
Age at the first operation, mo. (range)	**38.79 (3.52-112.57)**
Secondary operation d/t residual lesion, no.	
Proliferating phase (%)	**0 (0)**
Involuted phase (%)	**2 (20)**
Median follow-up time, mo. (range)	**17.21 (1.97-41.69)**

No., number; mo., month; d/t, due to.

Figure 1. Immunohistochemistry results for VASP under the microscope.

(x200 magnification)

A

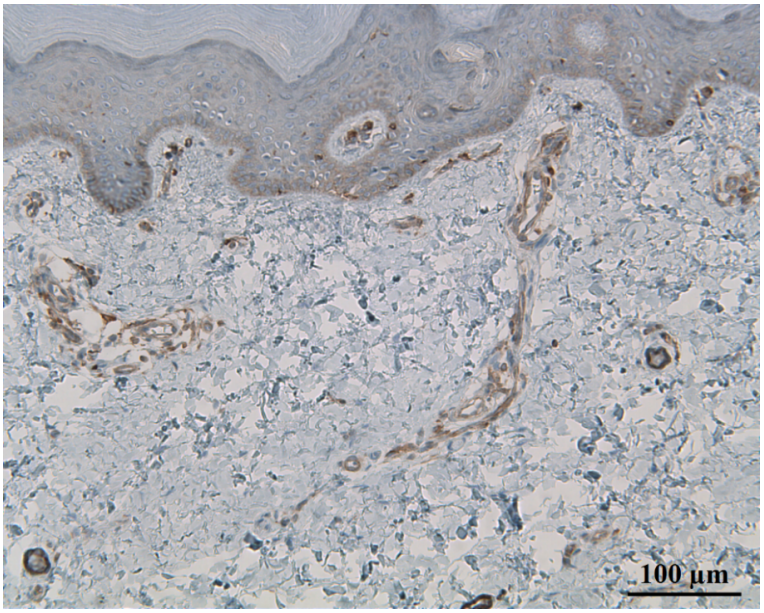

B

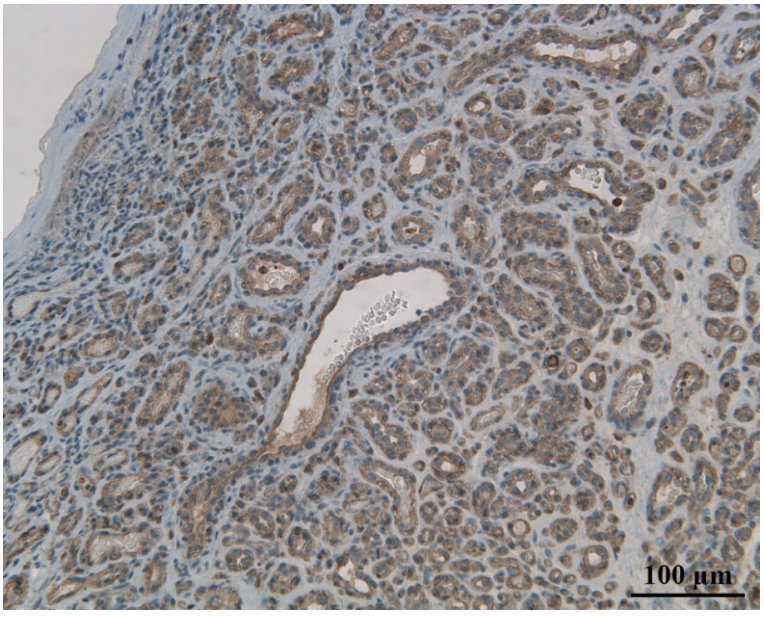

C

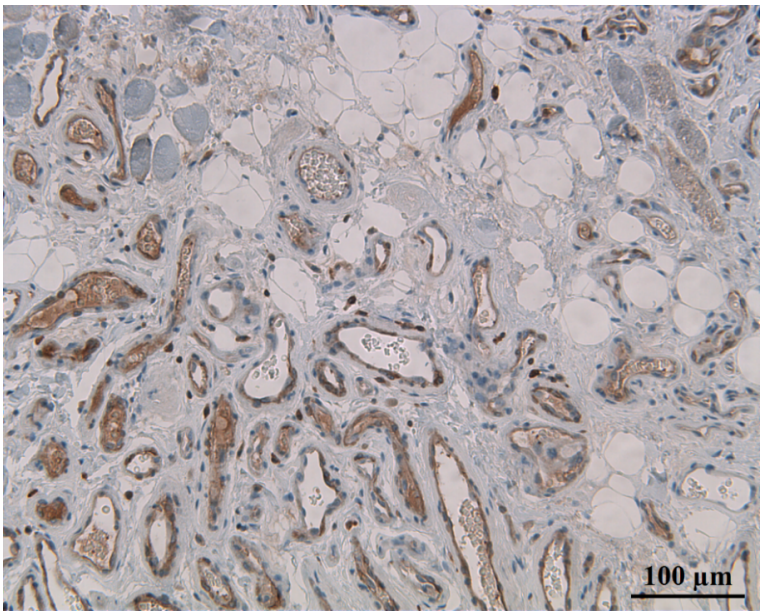

Microscopic views of normal tissue (A), proliferating phase (B), and involuted phase (C). Endothelial cells were stained strongly positive for VASP in the proliferating phase of hemangioma (B) than in the normal tissue (A) and the involuted phase of hemangioma (C).

Figure 2. Immunohistochemistry results for sGC under the microscope.

(x200 magnification)

A

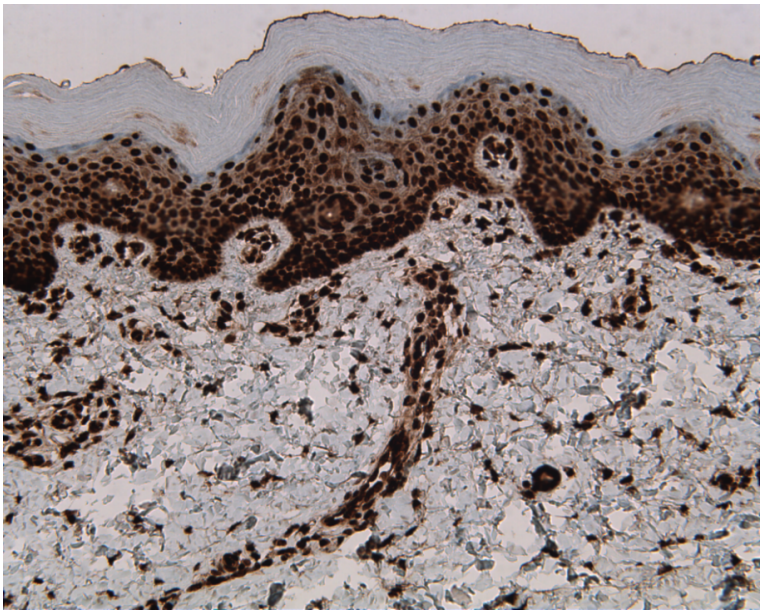

B

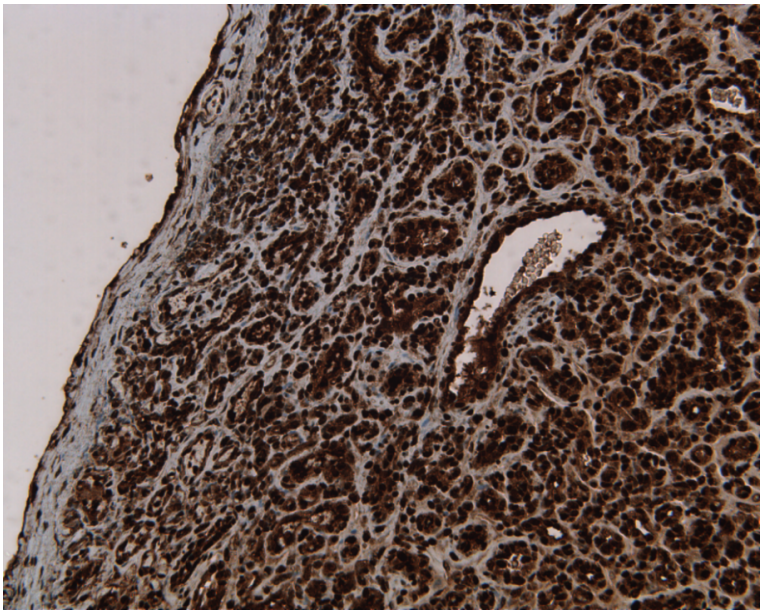

C

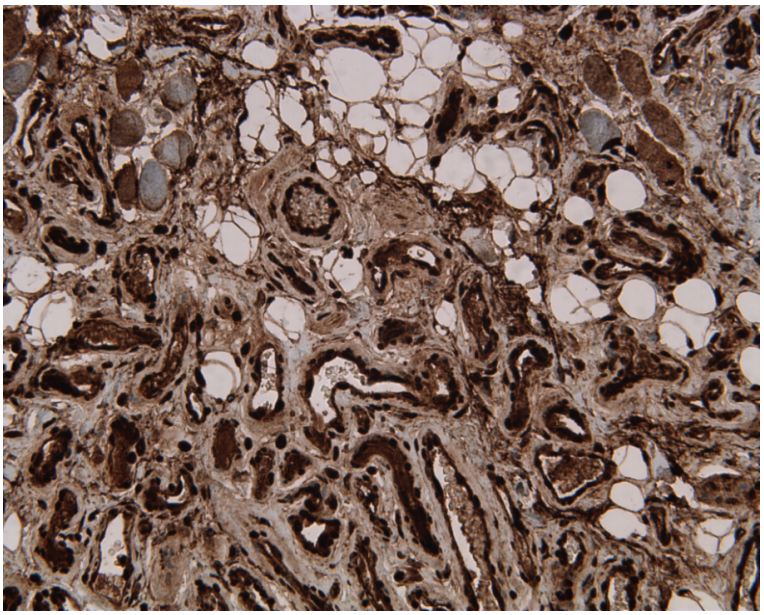

Microscopic views of normal tissue (A), proliferating phase (B), and involuted phase (C). Both endothelial cells and surrounding skin and subcutaneous tissue were stained positive for sGC, nonspecifically.

Figure 3. Semi-quantitative scoring of VASP by pathologists.

Staining intensity of VASP at the endothelial cell was scored as negative (0), low (1+), moderate (2+) and strong positive (3+).

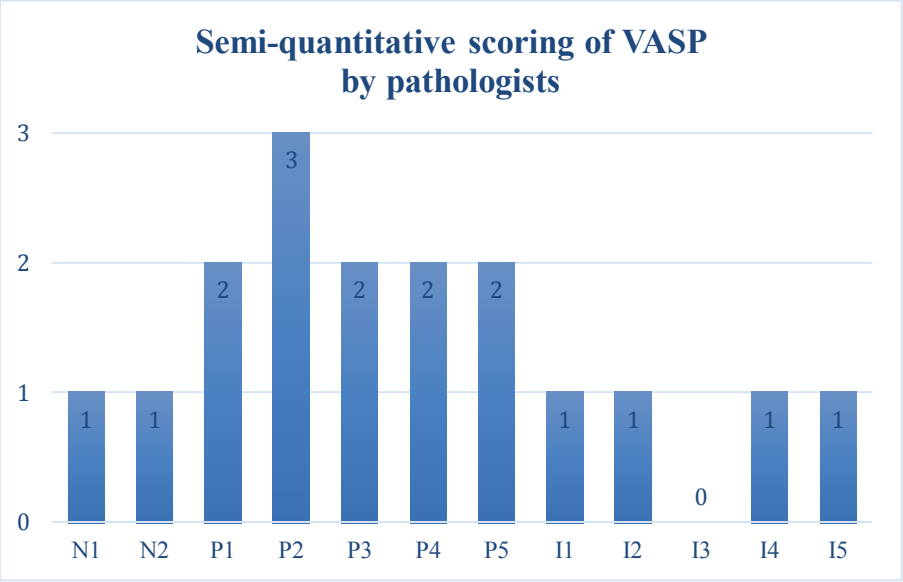

N, normal tissue; P, proliferating phase of infantile hemangioma; I, involuted phase of infantile hemangioma.

IV. 고 찰

혈관종 (infantile hemangioma)은 영아에서 가장 흔한 종양으로 그 진단과 치료가 매우 중요하다. 혈관종의 자연경과는 크게 3기 (phase)로 나뉜다. 출생 시부터 생후 1년까지를 proliferating phase, 생후 1년부터 4년까지를 involuting phase, 그리고 생후 4년 이후를 involuted phase라 한다.(8) Proliferating phase의 혈관종은 특히 생후 8개월을 전후로 하여 빠르게 자란다. 이 시기에 나타나는 병리조직학적 소견을 살펴보면, 혈관을 이루고 있는 내피세포 (endothelial cell)가 부풀어 있고 활발하게 분열하고 있으며 소혈관 통로 (small vascular channel)가 발달되어 있으나 결합조직 (connective tissue)은 매우 적은 모습을 보인다.(9) Involuting phase 동안에는 성숙한 혈관 (mature vessel)이 형성되어, 혈관 통로는 확장되고 내피세포는 평평하게 배열된다. 또한 결합조직의 양이 증가하고 혈관주위세포 (pericyte)가 혈관 주변에 축적된다. Involution이 완료된 후의 involuted phase에는 혈관종 내부가 대부분 지방세포 (adipocyte)와 결합조직으로 채워지게 된다. 남아있는 구조물들은 얇은 혈관벽과 다층 (multi-laminated) 구조의 기저막 (basement membrane)을 가진 혈관들과, 그보다 큰 직경의 공급 (feeding) 및 배출 (draining)

혈관들이다.(10) 이처럼 영아기 동안에 빠르게 자라며 이후 서서히 줄어드는 혈관종과는 달리, 혈관기형 (vascular malformation)은 태어날 때부터 존재하여 환아의 성장과 함께 점진적으로 자라며 저절로 사라지는 일은 없다. 병리조직학적으로도, 혈관기형에서는 내피세포의 비정상적인 증식보다는 혈관 통로의 이형성 발달 (dysplastic formation)이 관찰된다.(11)

최근 cancer와 같은 난치성 질환을 중심으로 하여 molecular marker study가 활발히 진행되고 있으며, 그 중 일부 연구 결과는 임상에 반영되어 치료 목적으로 활용되고 있다. Marker의 발현을 통해 질환을 정확하게 진단할 수 있을 뿐만 아니라 해당 marker가 포함된 pathway 자체를 block함으로써 질환의 발생 혹은 진행을 막을 수 있다는 가능성 때문에, cancer 뿐 아니라 다른 여러 난치성 질환에도 marker study가 확대되고 있다. Erythrocyte-type glucose transporter protein 1 (GLUT-1)은 혈액-조직 장벽 (blood-tissue barrier)을 이루고 있는 체내 기관의 내피세포에서 발현되는 단백질이다. 대표적인 기관으로는, 중추 신경계 (central nervous system), 태반 (placenta), 망막 (retina), 그리고 말초 신경 (peripheral nerve)등이 있다.(4) 하지만, GLUT-1은 피부나 피하 연부조직의 혈관에서는 발현되지 않는다. 이론적으로, GLUT-1은 내피세포의 증식이 활발한 혈관종에서는 100% 발현되지만

혈관기형에서는 발현되지 않기 때문에, 두 질환의 감별 진단에 유용하게 쓰일 수 있다. 하지만 저자들의 임상 경험에 비추어 볼 때, 병리검사 결과에서 혈관종으로 확진되는 경우와 면역조직화학 염색에서 GLUT-1이 양성으로 나오는 경우가 서로 1:1로 일치하지 않는 경우가 종종 있었다. 따라서 임상적으로 GLUT-1에 상응하는, 혹은 GLUT-1에 보조적으로 사용될 수 있는 또 다른 표지자에 대한 요구가 있어 왔다.

본 연구에서, 혈관종에 특이적인 면역조직화학적 표지자를 찾기 위한 후보로서 우선적으로 고려했던 것은 혈관 신생 경로(angiogenesis pathway)와 관련된 표지자들이었다. 하지만 VEGF, Notch, Tie-2/Angiopoietin, PI3K/AKT/mTOR, HIF-α, PDGF-B 등의 혈관 신생 하위 경로와 관련된 표지자들은 혈관종과 혈관기형 모두에서 공통적으로 발현되기 때문에, 두 질환을 감별하는데 도움이 되지 않았다. 이에, 세포들이 활발하게 증식하는 혈관종의 병태생리에 착안하여 세포의 증식 (proliferation) 및 이동 (migration) 경로와 관련된 표지자들을 체계적으로 고찰하였다. Vasodilator-stimulated phosphoprotein (VASP)은 1987년에 처음 보고된 단백질로, sodium nitroprusside, nitroglycerin, 혹은 다양한 prostaglandin 등의 혈관확장제(vasodilator)에 반응하여 혈소판 내에서 인산화된다.(12) VASP은

Ena/VASP 군 (family)에 속하는데, 이 군의 단백질들은 anti-capping 단백질로 작용하며(13) actin의 cytoskeleton dynamics를 조절하는 역할을 하여,(14, 15) 결과적으로 actin-based adhesion,(16) migration,(17, 18) 그리고 cell-to-cell interaction에 중요한 역할을 한다.(19) 임상적으로, VASP은 난소암에서 암세포의 migration을 촉진하고,(6) 폐의 선암 (adenocarcinoma) 에서 암이 진행함에 따라 그의 발현이 증가한다고 알려져 있으며,(20) 유방암에서도 VASP의 발현이 증가하며,(21) 이는 유방암세포의 invasion 및 migration과도 연관되어 있다고 알려져 있다.(22) 이러한 임상적인 보고들로 미루어 볼 때, VASP의 기능은 단순히 migration에만 국한된 것이 아니라 invasion, angiogenesis, 그리고 tumorigenesis에 까지 미침을 알 수 있다. 실제로 인간의 태반을 대상으로 한 연구를 통해, VASP이 태반의 vasculogenesis 과정에 참여할 뿐만 아니라 endothelial sprouting에도 기여한다는 사실이 입증되었다.(23) 따라서 본 연구에서는, VASP 및 VASP을 인산화하는 protein kinase G (PKG)와, 그보다 상위 경로인 soluble guanylyl cyclase (sGC), endogenous endothelial-form nitric oxide synthase (eNOS), 그리고 PI3K/AKT/mTOR 까지를 혈관종에 특이적인 또 다른 표지자의 후보로서 고려하였다. 특히 PI3K/AKT/mTOR

로부터 시작하여 PKG에 이르는 경로는 angiogenesis의 하위 경로이기도 하므로, VASP이 혈관종에서 특이적으로 발현된다면, 앞서 언급한 VASP이 cell migration 뿐만 아니라 angiogenesis / vasculogenesis에도 관여한다는 기존 연구 결과를 재입증할 수도 있었다.

본 연구에서 혈관종 조직의 면역조직화학 염색에 사용한 1차 항체는 VASP와 sGC이었다. 실험 결과로부터, VASP은 진피(dermis)의 proliferating zone인 basal layer와 혈관의 내피세포(endothelial cell)에 특이적으로 발현된다는 사실을 알 수 있었다. 또한 VASP의 발현 정도를 보면 정상 조직과 혈관종의 involuted phase 조직에서 보다는, 내피세포가 가장 활발하게 분열하는 혈관종의 proliferating phase 조직에서 더욱 강하게 발현된다는 사실을 알 수 있었다. **(Figure 3)** 이러한 실험 결과는 VASP이 혈관종을 특이적으로 감별할 수 있는 표지자로서의 가능성을 가지고 있음을 입증하는 것이며, 향후 연구를 통해 그의 발현 정도를 보다 정량적으로 측정할 수 있다면 혈관종의 3기를 VASP의 발현 정도로써 구분할 수도 있음을 시사한다. 뿐만 아니라, VASP이 내피세포에서 강하게 발현된다는 사실은, VASP과 angiogenesis / vasculogenesis와의 관련성을 어느 정도 뒷받침한다고 볼 수 있다. 반면 sGC의 경우 피부나 피부 부속 조직

및 혈관 내피세포 등에서 비특이적으로 발현되는 양상을 보였으며, 정상 조직과 혈관종 조직 사이에서도 발현 정도의 차이를 나타내지 않았다. 따라서, sGC는 혈관종에 특이적인 표지자로서의 가능성이 낮음을 유추할 수 있었다. 이러한 실험 결과는 sGC - PKG - VASP으로 이어지는 일련의 경로를 떠올려 볼 때, sGC로 인해서 형성되는 cyclic GMP에 의해 다른 여러 가지 하위 경로가 촉발되기 때문에, VASP에 비해 sGC에서 비특이적인 염색 결과가 나온 것으로 생각된다.

본 연구의 한계점으로, 먼저 환자군의 수(n=10)가 적었다는 점을 들 수 있겠다. 또한, 면역조직화학 염색을 시행한 후 광학현미경으로 분석하는 과정에서, 정량적인 방법 (quantitative analysis)을 사용하지 않았다는 점도 본 연구의 한계점이었다. 실험 설계가 후향적 (retrospective study design)이었기 때문에 파라핀 블록의 형태로밖에 조직을 얻을 수 없었고, 이로 인해 fresh tissue를 이용한 western blot이나 RT-PCR 등의 정량적인 분석 방법을 사용할 수 없었다는 점도 본 연구의 한계였다. 따라서 향후 연구로서 보다 많은 환자군을 대상으로 하여 전향적인 연구 설계 (prospective study design)를 한다면, 전술한 본 연구의 한계점을 극복할 수 있을 것이다. Fresh tissue를 얻을 수 없는 조직에 대해서는 image analysis tool을 이용한 면역조직화학의 정량적

분석을 시행하여 보다 객관적인 결과를 얻을 수 있을 것이다. 실제로, 면역조직화학 염색을 통해 얻은 광학 현미경 image만을 가지고 image analysis tool을 이용하여 정량화한 보고들이 있었다.(24-26) 그 중 Pham 등은 image analysis를 이용한 정량적 분석 결과와 western blot의 정량적 분석 결과를 비교하여, 그 실효성과 유용성을 입증하기도 하였다.(25) 마지막으로, 본 연구에서는 후보 표지자로서 VASP와 sGC의 두 가지에 대해서만 면역조직화학 염색을 시행하였는데, 향후 문헌 조사를 통해 더 많은 후보 표지자들에 대한 탐색이 이루어져야 하겠다.

V. 결 론

본 연구에서는 한국인 혈관종 환자를 대상으로 하여, 면역조직화학적 염색을 통해 혈관종에 특이적인 또 다른 표지자를 찾아내고자 하였다. 후보로 정했던 VASP과 sGC의 두 표지자 가운데, VASP은 혈관종에 특이적인 표지자로서의 가능성을 지님을 알 수 있었다. 하지만, sGC는 혈관종을 감별 진단할 수 있는 표지자로서 적합하지 않았다. 향후 보다 많은 후보 표지자들에 대한 탐색이 이루어진다면 혈관종의 진단, 치료 및 연구에 있어 큰 도움이 될 것으로 보인다.

VI. 참고 문헌

1. Kilcline C, Frieden IJ. Infantile hemangiomas: How common are they? A systematic review of the medical literature. Pediatr Dermatol. 2008;25(2):168-73.

2. Finn MC, Glowacki J, Mulliken JB. Congenital vascular lesions: clinical application of a new classification. Journal of pediatric surgery. 1983;18(6):894-900.

3. Patino-Seijas B, Lorenzo-Franco F, Rey-Sanjurjo JL, et al. Vascular Lesions: GLUT-1 expression as a diagnostic tool to discriminate tumors from malformations. Journal of oral and maxillofacial surgery : official journal of the American Association of Oral and Maxillofacial Surgeons. 2012;70(10):2333-42.

4. North PE, Waner M, Mizeracki A, et al. GLUT1: a newly discovered immunohistochemical marker for juvenile hemangiomas. Human pathology. 2000;31(1):11-22.

5. North PE, Waner M, Mizeracki A, et al. A unique microvascular phenotype shared by juvenile hemangiomas and human placenta. Archives of dermatology. 2001;137(5):559-70.

6. Wong JC, Fiscus RR. Protein kinase G-Ia hyperactivation and VASP phosphorylation in promoting ovarian cancer cell migration and platinum resistance. 2013. In: Ovarian Cancer - A Clinical and Translational Update [Internet]. InTech Open Access Publishing.

7. Lloyd MC, Allam-Nandyala P, Purohit CN, et al. Using image analysis as a tool for assessment of prognostic and predictive biomarkers for breast cancer: How reliable is it? Journal of pathology informatics. 2010;1:29.

8. Greene AK, Mulliken JB. Vascular anomalies. In: Neligan PC, editor. Plastic Surgery. Vol. 1. New York: Saunders Elsevier; 2013.

9. Mancini AJ, Smoller BR. Proliferation and apoptosis within juvenile capillary hemangiomas. The American Journal of dermatopathology. 1996;18(5):505-14.

10. Hopfel-Kreiner I. Histogenesis of hemangiomas--an ultrastructural study on capillary and cavernous hemangiomas of the skin. Pathology, research and practice. 1980;170(1-3):70-90.

11. Al-Adnani M, Williams S, Rampling D, et al. Histopathological reporting of paediatric cutaneous vascular anomalies in relation to proposed multidisciplinary classification system. Journal of clinical pathology. 2006;59(12):1278-82.

12. Waldmann R, Nieberding M, Walter U. Vasodilator-stimulated protein phosphorylation in platelets is mediated by cAMP- and cGMP-dependent protein kinases. European journal of biochemistry / FEBS. 1987;167(3):441-8.

13. Bear JE, Svitkina TM, Krause M, et al. Antagonism between Ena/VASP proteins and actin filament capping regulates fibroblast motility. Cell. 2002;109(4):509-21.

14. Walders-Harbeck B, Khaitlina SY, Hinssen H, et al. The vasodilator-stimulated phosphoprotein promotes actin polymerisation through direct binding to monomeric actin. FEBS letters. 2002;529(2-3):275-80.

15. Sechi AS, Wehland J. ENA/VASP proteins: multifunctional regulators of actin cytoskeleton dynamics. Frontiers in bioscience : a journal and virtual library. 2004;9:1294-310.

16. Galler AB, Garcia Arguinzonis MI, Baumgartner W, et al. VASP-dependent regulation of actin cytoskeleton rigidity, cell adhesion, and detachment. Histochemistry and cell biology. 2006;125(5):457-74.

17. Zhang Y, Tu Y, Gkretsi V, et al. Migfilin interacts with vasodilator-stimulated phosphoprotein (VASP) and regulates VASP localization to cell-matrix adhesions and migration. The Journal of biological chemistry. 2006;281(18):12397-407.

18. Loureiro JJ, Rubinson DA, Bear JE, et al. Critical roles of phosphorylation and actin binding motifs, but not the central proline-rich region, for Ena/vasodilator-stimulated phosphoprotein (VASP) function during cell migration. Molecular biology of the cell. 2002;13(7):2533-46.

19. Scott JA, Shewan AM, den Elzen NR, et al. Ena/VASP proteins can regulate distinct modes of actin organization at cadherin-adhesive contacts. Molecular biology of the cell. 2006;17(3):1085-95.

20. Dertsiz L, Ozbilim G, Kayisli Y, et al. Differential expression of VASP in normal lung tissue and lung adenocarcinomas. Thorax. 2005;60(7):576-81.

21. Hu LD, Zou HF, Zhan SX, et al. EVL (Ena/VASP-like) expression is up-regulated in human breast cancer and its relative expression level is correlated with clinical stages. Oncology reports. 2008;19(4):1015-20.

22. Han G, Fan B, Zhang Y, et al. Positive regulation of migration and invasion by vasodilator-stimulated phosphoprotein via Rac1 pathway in human breast cancer cells. Oncology reports. 2008;20(4):929-39.

23. Kayisli UA, Demir R, Erguler G, et al. Vasodilator-stimulated phosphoprotein expression and its cytokine-mediated regulation in vasculogenesis during human placental development. Molecular human reproduction. 2002;8(11):1023-30.

24. Kaczmarek E, Gorna A, Majewski P. Techniques of image analysis for quantitative immunohistochemistry. Roczniki Akademii Medycznej w Bialymstoku. 2004;49 Suppl 1:155-8.

25. Pham NA, Morrison A, Schwock J, et al. Quantitative image analysis of immunohistochemical stains using a CMYK color model. Diagnostic pathology. 2007;2:8.

26. Oh YS, Park HY, Gye MC. Expression of amnionless in mouse testes and Leydig cells. Andrologia. 2012;44 Suppl 1:383-9.

Abstract

Introduction: Infantile hemangioma and vascular malformation have their own clinical and histopathological characteristics, however, differential diagnosis between two diseases is often difficult at early stages. Recently, immunohistochemistry for specific markers for infantile hemangioma (e.g., GLUT-1, merosin) is adopted, but it is still embarrassing to make a definite diagnosis.

Methods: Between July 2009 and January 2013, 10 patients who underwent excision of hemangioma and were pathologically confirmed about their diseases were enrolled in the study. A case-control study was performed. The case group comprised of aforementioned 10 patients. The control group comprised of 2 patients who did not have hemangioma, and normal skin and subcutaneous tissue were obtained from these 2 patients. For immunohistochemical analysis, VASP and sGC were chosen for primary antibodies. Histological slides taken from the patient of each group were observed microscopically.

Results: For the patients in the case group (n=10), the mean age of the patient at the time of first operation was 38.79 months (range, 3.52-112.57). Median follow-up time was 17.21 months (range, 1.97-41.69). Patients in proliferating phase were 5 (50%) and patients in involuted phase were 5 (50%). Number of secondary operation due to residual lesion was 2 (20%). In immune-histochemical analysis, VASP was strongly stained to endothelial cells in

proliferating phase rather than in normal tissue and involuted phase. In contrast, sGC was nonspecifically stained to both endothelial cells and skin/subcutaneous tissue, and showed no differences in staining intensity among the groups.

Conclusions: In this study, VASP appeared to have possibilities as a novel markers specific for infantile hemangioma, however, sGS was not suitable. Further investagations on other novel markers will contribute to diagnosis, treatment, and research of hemangioma.

Keywords: Hemangioma, Immunohistochemistry, GLUT-1, VASP, sGC

Student Number: 2013-21709