creative commons

COMMONS DEED

저작자표시-비영리-변경금지 2.0 대한민국

이용자는 아래의 조건을 따르는 경우에 한하여 자유롭게

- 이 저작물을 복제, 배포, 전송, 전시, 공연 및 방송할 수 있습니다.

다음과 같은 조건을 따라야 합니다:

저작자표시. 귀하는 원저작자를 표시하여야 합니다.

비영리. 귀하는 이 저작물을 영리 목적으로 이용할 수 없습니다.

변경금지. 귀하는 이 저작물을 개작, 변형 또는 가공할 수 없습니다.

- 귀하는, 이 저작물의 재이용이나 배포의 경우, 이 저작물에 적용된 이용허락조건을 명확하게 나타내어야 합니다.
- 저작권자로부터 별도의 허가를 받으면 이러한 조건들은 적용되지 않습니다.

저작권법에 따른 이용자의 권리는 위의 내용에 의하여 영향을 받지 않습니다.

이것은 이용허락규약(Legal Code)을 이해하기 쉽게 요약한 것입니다.

Disclaimer

dCollection

의학석사 학위논문

이차성 상안검비대칭의 비절개안검후방결찰 교정술

2020년 5월

서울대학교 대학원

의학과 성형외과학 전공

정 연 우

이차성 상안검비대칭의 비절개안검후방결찰 교정술

지도교수 김 석 화

이 논문을 의학석사 학위논문으로 제출함

2020년 5월

서울대학교 대학원

의학과 성형외과학 전공

정 연 우

정연우의 석사 학위논문을 인준함

2020년 7월

위 원 장 _____ (인)

부위원장 _____ (인)

위 원 _____ (인)

국문 초록

이차성 상안검비대칭은 상안검성형술 혹은 안검하수교정술을 시행한 뒤 새로이 생기거나 이전 안검하수가 덜 교정되어 발생할 수 있다. 상안검을 결막측에서 접근하여 거근근막-뮬러근 복합체(levator aponeurosis-Muller muscle complex)결찰을 하는 방식으로 시행한 비절개안검후방결찰술(NPL, nonincisional posterior approach aponeurosis-Muller muscle complex ligation)로 이차성 안검비대칭의 교정이 가능한지 저자는 연구를 진행하였다.

2016년 6월부터 2019년 6월까지 상안검수술 이후 발생한 양안의 비대칭을 주소로 슬로우성형외과에 내원하여 비절개안검후방결찰술을 시행한 18명의 환자에 관하여 후향적 연구를 시행하였다. 이차성 안검비대칭을 3가지 아형으로 분류하였는데, 상안검 처짐이 이환 측에서 전체적 발생한 경우 중앙형(central type), 비측에서 발생한 경우 내측형(medial type), 측두측에서 발생한 경우 외측형(lateral type)으로 나누었다.

수술 후 5명의 환자에서 급성기 합병증이 나타났다. 결막부종 1례, 충혈 3례, 이물감이 4례로 보고되었으며 수술 후 1개월 경과 관찰 시 모든 증상은 소실되었다. 환자의 수술 전후 외모에 대한 만족도를 1~5점 스케일로 조사하였을 때 수술 전 2.39점이었던 만족도는 수술 후 3.83점으로 증가하는 것을 확인할 수 있었다. 아형별 수술 전후 양안의 안검열의 크기 차이를 비교 분석한 결과 수술 전 평균 양안 안검열 크기 차이는 내측형 0.96mm, 중앙형 0.93mm, 외측형 1.30mm로 나타났으며, 수술 후 내측형 0.10mm, 중앙형 0.20mm, 외측형 0.05mm로 나타나 Paired T-test 상 내측형과 중앙형에서 통계적으로 유의미한 차이를 보였다($p<0.05$). 단

안 비절개안검후방결찰술을 시행한 13명의 환자에서 거근근막-뮬러근 복합체 결찰량에 따른 이환 측, 비 이환 측에서 안검열 크기 변화와의 연관성도 분석에서는 MMLD1(marginal medial limbal distance 1)과 MRD(marginal reflex distance 1)이 p=0.043, p=0.035로 통계적으로 유의하게 안검하수의 교정량에 비례하여 증가하는 양상이 나타났다.
저자가 시행한 비절개안검후방결찰술은 쌍꺼풀을 형성하는 수술과 상안검 처짐의 교정을 분리하여 시행할 수 있고 안검의 부종과 섬유화 구축 등이 적게 발생하여 최소한의 수술로 재수술에 대한 환자의 부담감을 줄여주고 환자의 빠른 회복을 도모할 수 있다. 이 수술의 단점은 결막 측 결찰량과 눈꺼풀 처짐의 교정량이 정확히 일치하지 않는 경우들이 있어 수술 중 여러 차례의 점검이 필요하다는 것과 심한 안검하수를 동반한 비대칭을 같은 경우에는 안검전방절개법 수술 만큼의 충분한 교정량을 얻지 못해 수술을 적용하기 힘들 수 있다는 점이다.
적절한 적응증에서 이차성 안검비대칭 환자를 대상으로 한 비절개안검후방결찰술이 최소 침습적인 수술로도 만족스러운 교정 결과를 보여준다는 것을 이 연구에서 확인할 수 있었다.

주요어 : 이차성상안검비대칭, 비절개안검후방결찰술, 상안검처짐
학 번 : 2010-21826

목 차

List of tables ····· iv
List of figures ····· v
서론 ····· 1
연구재료 및 방법 ····· 2
결과 ····· 7
증례 ····· 20
고찰 ····· 32
결론 ····· 34
참고문헌 ····· 35
Abstract ····· 37

List of Tables

Table 1. Patients' characteristics ····· 12
Table 2. Pre and postoperative measures ····· 13
Table 3. Acute complications after NPL surgery ····· 14
Table 4. Patient satisfaction score ····· 15
Table 5. Size differences between eyes ····· 16
Table 6. Correlation between NPL amount and upper eyelid size ····· 18

List of Figures

Figure 1. Operation method ····· 5
Figure 2. Measures ····· 6
Figure 3. Subtype : central type ····· 9
Figure 4. Subtype : medial type ····· 10
Figure 5. Subtype : lateral type ····· 11
Figure 6. Pre and postoperative both eyelids size differences ····· 17
Figure 7. Scatterplot and trend line ····· 19
Figure 8. Case 1 ····· 21
Figure 9. Case 2 ····· 23
Figure 10. Case 3 ····· 25
Figure 11. Case 4 ····· 27
Figure 12. Case 5 ····· 29
Figure 13. Case 6 ····· 31

서 론

이차성 안검비대칭은 상안검성형술 혹은 안검하수교정술을 시행한 뒤 새로이 안검의 처짐(drooping)이 발생하거나 혹은 이전의 안검하수가 덜 교정되어 이전에는 없던 양안의 비대칭이 발생한 경우를 의미한다1. 이차성 안검비대칭이 발생하게 되면 미용상 문제뿐 아니라 기능적 불편감도 발생할 수 있으며 수술 전에 비대칭이 없었던 환자의 경우에는 심리적인 스트레스를 크게 느낄 수 있다. 따라서 이러한 비대칭을 교정해 주는 것은 환자의 삶의 질 향상에 많은 도움을 줄 수 있다.

저자는 상안검을 결막측에서 접근하여 거근근막-뮬러근 복합체(levator aponeurosis-Muller muscle complex)결찰을 하는 방식으로 비절개안검후방결찰술(NPL, nonincisional posterior approach aponeurosis-Muller muscle complex ligation) 시행하였다. 수술 시행 전후 이차성 안검비대칭의 교정 정도를 분석하여 이 수술의 효용성에 대하여 분석해 보고자한다.

연구재료 및 방법

1. 연구대상

2016년 6월부터 2019년 6월까지 양안 크기의 비대칭을 주소로 슬로우 성형외과에 내원한 환자 중 타원에서 절개 혹은 비절개법으로 상안검성형술을 시행 받았던 병력이 확인되는 환자를 대상으로 하였다. 이들 중 안검후방접근을 통한 거근근막-뮬러근 복합체결찰로 비절개안검교정술을 받은 18명의 환자를 대상으로 후향적 연구를 시행하였다.

-대상군(Inclusion criteria)

① 안검열의 크기가 작은 이환 측(affected) 안검과 큰 비 이환 측(unaffected) 안검에서 안검열 크기 차이가 2mm 이내인 경우

② 이환 측에 경도~중등도의 상안검열처짐이(upper eyelid drooping) 있는 경우

③ 쌍꺼풀의 높이는 거의 대칭이거나 매몰법만으로 교정이 가능한 경우

-제외군(Exclusion criteria)

① 선천성 안검하수가 있었던 경우

② Berke 방법으로 검사 시 안검거근의 기능이 미흡(<7mm) 이하인 경우

③ 신경학적 이상, 근무력증, 호너씨증후군, 안면 마비, 갑상선 질환 등의 기타 질환이 동반된 경우

-양안 교정술을 시행하는 경우

① 비 이환 안에서도 눈꺼풀 처짐으로 인한 불편감을 호소하는 경우

② 양안의 안검열 증가를 동시에 원하는 경우

③ 수술 전 검사에서 이환 안측 안검을 거상 시 Hering 현상이 관측되는 경우

2. 수술 전 교정량의 결정

양안의 안검열 크기 차이에 따라 수술 시 교정량을 예측해 놓았다. 양안 안검열이 0.5mm 이하로 차이가 나는 경우 거근근막-뮬러근 복합체 결찰량을 10mm, 0.5mm 초과 1mm 이하로 차이가 나는 경우 12mm, 1mm 이상 차이가 나는 경우는 14mm 이상 교정하는 것으로 정하여 표지하였다.

3. 수술 방법(Fig 1.)

환자의 얼굴을 Chlorhexidine 용액으로 소독 후 안면부 드래핑을 시행하였다. 안검판(tarsal plate)에 1:100000 리도카인에프네프린 2% 용액 0.1mL를 주입해 국소마취를 시행 후 Vicryl 5-0를 이용하여 안검판의 상연 2부 위에 견인 봉합(traction suture)을 시행하였다. 설압자로 상안검의 피부를 밀며 견인 봉합을 당겨주어 상안검을 반전시켰다. 수술 전 계획한 교정량을 표지(tattooing)하는데, 교정량은 안검판의 상연에서 미측(caudal) 수직 방향으로 거리를 측정하여 결막에 젠티아나 바이올렛(gentian violet)을 30G needle을 이용하여 표지하였다. 표지는 동공 중앙부위, 각막의 내측 가장자리와 외측 가장자리 3지점에 해당하는 결막 면에 서 시행하였다. 표지된 자입점 3부위에 합 0.1mL 이내의 국소마취제를 주입하였다. 교정은 중앙 표지 부위부터 하게 되는데 7-0 Nylon suture를 이용하여 결막 방향에서 출발하여 두측(cephalic) 방향으로 안검판에 수직인 방향으로 진행한다. 안검판 상연으로 나온 다음 1mm 옆의 안검판 상연으로 다시 자입하여 미측으로 진행하여 최초 시작점의 1mm 옆 지점으로 다시 나오게 된다. 실이 통과하는 두께는 거근근막-뮬러근 복합체를 포함하는 경로로 진행하였다. 5회 매듭을 지어준 뒤 2cm가량의 실을 남겨두고 견인 봉합을 느슨하게 한 뒤 환자에게 눈을 떠보게 하여 안검열 크기 교정 정도를 확인해 수술 중 교정량 조정을 시행하게 된다. 양안의 대칭에 문제가 없는 경우 남겨둔 봉합사를 제거하게 되고 비대칭 교정이 미흡한 경우 재교정을 시행하였다.

4. 수술 중 교정량의 조정

수술 중 교정량을 조정하기 위하여 최소 3회의 안검열의 변화를 관찰한다. 디자인을 마친 후 환자의 눈을 뜨게 하여 안검열의 크기를 측정하고 눈을 감게 하여 안검열의 간극이 발생하는 정도를 관측한다. 이후 안검판과 자입점 마취를 시행한 후 환자의 눈을 다시 뜨고 감게 하여 동일한 관측을 시행하는데 마취제로 인한 안검의 크기 변화가 있는지 관측한다. 결막 측에서 1차 교정을 시행한 이후에도 다시 안검열의 크기 변화를 관찰하게 되는데 양안 마취가 대칭적으로 되었고 수술 후 안검열의 대칭성이 확보되면 수술을 종료하게 된다. 양안 마취가 비대칭적으로 되어 눈을 뜨는 것만으로 정확한 평가가 어려운 경우에는 수술 전후 환자가 눈을 감았을 때 안검열의 간극(gapping)이 발생되는 정도를 관측하여 이환 부위의 교정 정도를 예측하여 수술을 종료하였다.

5. 수술 전후 결과의 평가(Fig 2.)

수술 전후 변화를 측정하기 위해 의학 사진 촬영을 시행하였다. MRD1(marginal reflex distance1)이외에도 MMLD1(marginal medial limbal distance1):각막 내측 가장자리에서 상안검 하연까지의 거리; MLLD1(marginal lateral limbal distance1): 각막 외측 가장자리에서 상안검 하연까지의 거리를 정의하고 각각의 지점에서 수술 전후의 측정값을 기록하였다. 측정값은 저자 1인에 의하여 3회 측정 후 평균값을 내어 수술 전후를 비교하였다. 측정값은 사진 촬영 시 환자와 동시에 촬영된 표준 스케일을 이용하여 Adobe Photoshop CC(San Jose, CA, USA) 프로그램으로 분석하였다. 통계분석은 Prism 5(GraphPad Software, Inc. CA, USA)를 이용하였다. 수술 전후 설문 형태의 만족도 조사를 시행하였다. 1~5점 척도(1점:매우 불만족 / 2점:불만족 / 3점:보통 / 4점:만족 / 5점:매우 만족)로 조사하였으며 수술 후 만족도 조사는 수술 후 3개월 경과 이후에 전화 설문을 시행하였다.

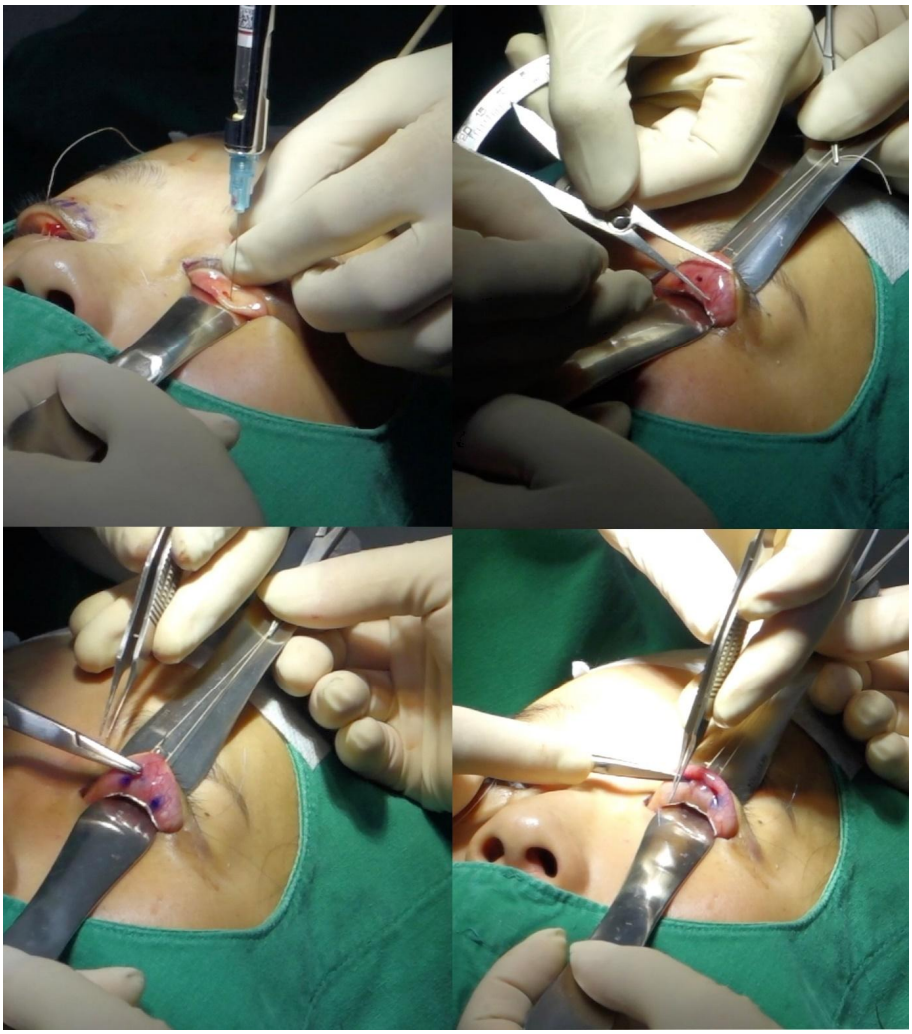

Figure 1. Operation method. (Upper, left) 0.1 mL of local anesthesia was injected in the tarsal plate. (Upper, right) Marking was made on the conjunctiva. (Lower, left) A 7-0 Nylon thread was introduced into the tarsal plate through the conjunctiva. (Lower, right) After the nylon suture was tied, checked up the patient's upper eyelid drooping correction status.

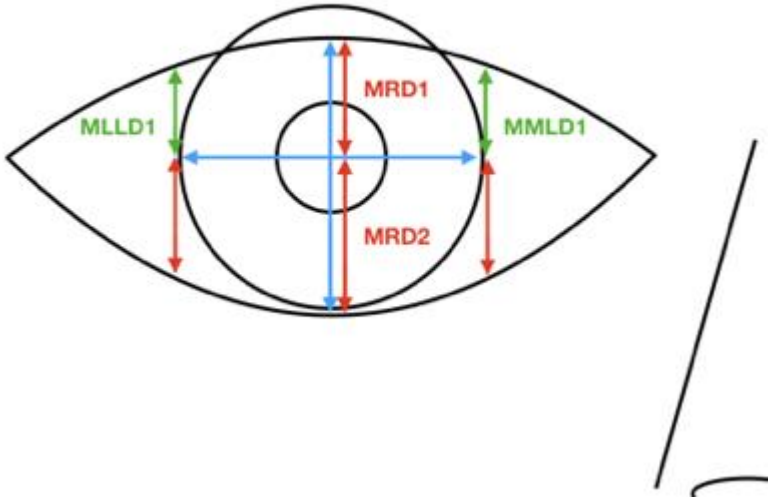

Figure 2. Measures(right eye); MRD1, marginal reflex distance1; MMLD1, marginal medial limbal distance1; MLLD1, marginal lateral limbal distance1

결 과

환자의 성별은 여자 18명으로 남자환자는 없었으며 평균나이는 31.8세(19세~60세)였다(Table 1.). Table 2.에 수술 전후 측정값을 정리하였다. 수술 후 5명의 환자에서 급성기 합병증이 나타났다. 결막부종 1례, 충혈 3례, 이물감이 4례로 보고되었으며 같은 환자에서 동시에 합병증이 나타나기도 하였다. 수술 후 1개월 경과 관찰 시 모든 증상은 소실되었다(Table 3.).

환자의 수술 전후 외모에 대한 만족도를 1~5점 스케일로 조사하였다(1점:매우 불만족 / 2점:불만족 / 3점:보통 / 4점:만족 / 5점:매우 만족). 수술 전 2.39점이었던 만족도는 수술 후 3.83점으로 증가하였다(Table 4.).

이차성 상안검열처짐의 경우 반드시 동공의 중앙지점이 아니라 동공의 내측이나 외측 지점에서 발생하는 예도 많았다. 이에 상안검열처짐을 3가지 아형으로 분류하였다. 안검열이 더 작은 이환된 눈을 기준으로 상안검열처짐이 전체적으로 발생한 경우 중앙형(central type), 비측에서 발생한 경우 내측형(medial type), 측두측에서 발생한 경우 외측형(lateral type)으로 각각 우안과 좌안에서 분류하였다(Fig. 3~5).

환자의 주소는 쌍꺼풀 라인의 비대칭 2명, 양안 상안검열처짐 3명, 우안 상안검열처짐 4명, 우안 내측 상안검열처짐 4명, 우안 외측 상안검열처짐 1명, 좌안 상안검열처짐 3명, 좌안 상안검열처짐과 쌍꺼풀 라인의 비대칭 1명이었다. 이전 시행한 수술은 절개상안검수술(incisional upper eyelid surgery) 7례, 비절개상안검수술(nonincisional upper eyelid surgery) 10례, 비절개상안검수술과 눈썹하상안검거상술(subbrow lift) 1례로 조사되었다. 마지막 수술에서 재수술까지의 기간은 평균 18.3개월(3~60개월), 재수술 후 경과 관찰 기간은 평균 6.8개월(3~24개월)이었다.

아형별 분류를 하였을 때 내측형이 10명(우안 5명/좌안 5명), 중앙형이 6명(우안 3명/좌안 3명), 외측형이 2명(우안 2명)이었다. 2차 수술이 16례, 3차 수술이 2례였다. 수술은 양안 비절개안검후방결찰술 4례, 양안 비절개안검후방결찰술과 좌안 매몰법 1례, 우안 비절개안검후방결찰술 7

례, 우안 비절개안검후방결찰술과 좌안 매몰법쌍꺼풀 1례, 좌안 비절개안검후방결찰술 3례, 좌안 비절개안검후방결찰술과 우안매몰법 2례를 시행하였다.

아형별 수술 전후 양안의 안검열의 크기 차이를 비교 분석하였다. 수술 전 평균 양안 이환 부위의 안검열 크기 차이는 내측형 0.96mm, 중앙형 0.93mm, 외측형 1.30mm로 나타났으며 수술 후 평균 차이는 내측형 0.10mm, 중앙형 0.20mm, 외측형 0.05mm로 나타났다(Table 5.). Paired T-test를 시행했을 때 내측형과 중앙형에서 통계적으로 유의미한 차이를 보였으며($p<0.05$) 외측형의 경우 표본의 부족으로 유의성 검증을 시행할 수 없었다. Fig. 6.은 수술 전후 아형별 양안의 크기 차이 변화를 도식으로 보여주고 있으며 수술 전 비대칭이 수술 후 정상화되었음을 확인할 수 있다.

거근근막-뮬러근 복합체 결찰량에 따른 이환 측, 비 이환 측에서 안검열 크기 변화와의 연관성도 분석하였는데, 변수 통제를 위하여 조사 대상은 단안 비절개안검교정술을 시행한 13명의 환자로 한정하였다. MMLD1과 MRD1은 linear regression test를 시행하였을 때 $p=0.043$, $p=0.035$로 통계적으로 유의하게 결찰량과 안검열 크기의 교정량이 비례하여 증가하는 양상이 관측되었다(Table 6.). 단안 교정시 헤링현상(Hering's law)에 의해 비 이환 측 안검열의 크기가 줄어드는 현상이 임상적으로 관측되었으나, 결찰량에 정량적으로 비례하는 통계적 유의성은 관측되지 않았다(Fig. 7).

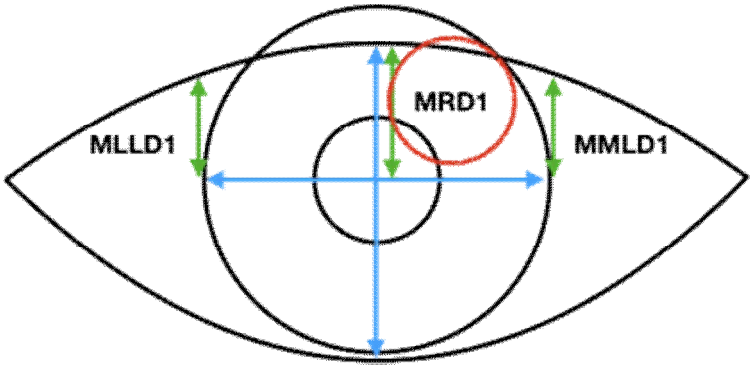

Figure 3. Subtype : central type secondary upper eyelid drooping(right eye)

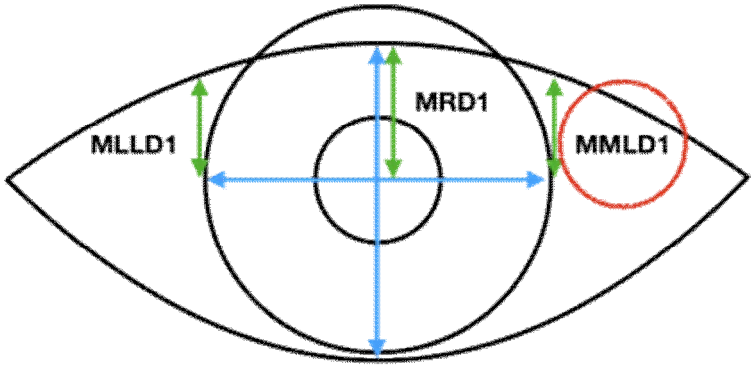

Figure 4. Subtype : medial type secondary upper eyelid drooping(right eye)

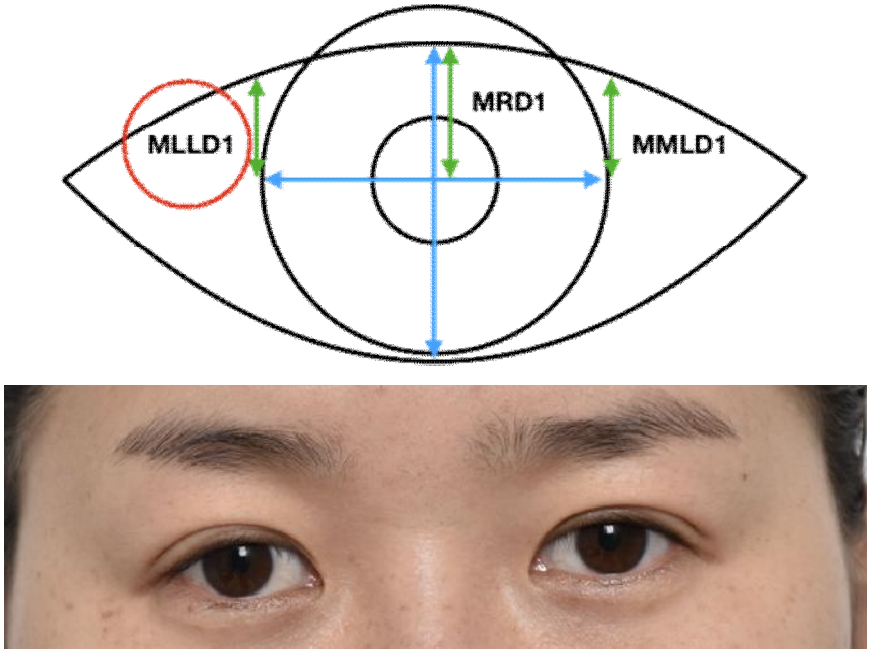

Figure 5. Subtype : lateral type secondary upper eyelid drooping(right eye)

Table 1. Patients' characteristics

Case	Sex	Age (years)	Chief complaint	Previous operation	Period (month)	Diagnostic subtype	Revision (number)	Revisional Operation	Adjuvant operation
1	F	33	Drooping, Lt. with fold asymmetry	IES	8	Central, Lt.	Secondary	NPL, Lt.	NIDE, Rt.
2	F	19	Drooping, Rt.	NES	3	Central, Rt.	Secondary	NPL, Rt.	
3	F	42	Drooping, Lt. Med. with sleepy look	NES	21	Medial, Lt.	Tertiary	NPL, both	NIDE, Lt.
4	F	60	Drooping, Rt.	NES, subbrow lift	7	Medial, Rt.	Secondary	NPL, Rt.	NIDE, Lt.
5	F	41	Drooping, Rt. Med.	IES	60	Medial, Rt.	Secondary	NPL, Rt.	
6	F	31	Drooping, Rt. Lat. with sleepy look	NES	24	Lateral, Rt.	Secondary	NPL, both	
7	F	21	Drooping, Rt.	NES	14	Central, Rt.	Secondary	NPL, Rt.	
8	F	24	Drooping, both	NES	11	Lateral, Rt.	Secondary	NPL, both	
9	F	37	Drooping, both	NES	8	Medial, Lt.	Secondary	NPL, both	
10	F	36	Drooping, Rt. Med.	IES	48	Medial, Rt.	Secondary	NPL, Rt.	
11	F	35	Drooping, Rt. Med.	IES	36	Medial, Rt.	Secondary	NPL, Rt.	
12	F	22	Drooping, Lt. Med.	NES	6	Medial, Lt.	Secondary	NPL, Lt.	
13	F	33	Fold asymmetry	IES	12	Central, Lt.	Secondary	NPL, Lt.	NIDE, Rt.
14	F	21	Drooping, Rt.	NES	16	Central, Rt.	Secondary	NPL, Rt.	
15	F	26	Drooping, Lt. Med.	NES	8	Medial, Lt.	Secondary	NPL, Lt.	
16	F	42	Drooping, both	NES	21	Medial, Lt.	Tertiary	NPL, both	
17	F	28	Drooping, Rt. Med.	IES	12	Medial, Rt.	Secondary	NPL, Rt.	
18	F	22	Fold asymmetry	IES	14	Central, Lt.	Secondary	NPL, Lt.	

IES, incisional upper eyelid surgery; NES, nonincisional upper eyelid surgery; NIDE, nonincisional double eyelid fold operation; NPL, nonincisional posterior approach aponeurosis-Muller muscle complex ligation

Table 2. Pre and postoperative measures

Case	Diagnostic subtype	Preoperative (mm)						Postoperative (mm)					
		Right eye			Left eye			Right eye			Left eye		
		MLLD1	MRD1	MMLD1	MMLD1	MRD1	MLLD1	MLLD1	MRD1	MMLD1	MMLD1	MRD1	MLLD1
1	Central, Lt.	2.3	3.0	1.2	0.7	2.6	1.5	1.7	2.8	1.0	1.1	2.9	1.6
2	Central, Rt.	0.9	2.3	1.3	2.0	4.0	2.8	2.3	3.3	1.7	1.4	3.3	2.1
3	Medial, Lt.	2.6	3.4	2.0	1.4	3.1	2.2	4.1	5.1	3.6	3.1	4.7	4.1
4	Medial, Rt.	2.8	2.8	0.0	1.0	3.3	2.7	2.9	3.2	0.7	0.9	3.2	2.8
5	Medial, Rt	2.2	3.1	1.6	2.6	4.2	3.5	3.7	4.3	2.8	2.6	3.9	3.7
6	Lateral, Rt.	0.4	2.6	2.4	1.5	2.6	1.9	2.4	3.3	1.9	1.9	3.2	2.1
7	Central, Rt.	1.4	2.1	1.1	1.9	3.2	2.5	2.1	2.7	1.5	1.4	2.9	2.1
8	Lateral, Rt.	0.7	2.8	2.9	1.7	2.7	1.8	2.4	3.5	2.5	2.6	3.5	2.1
9	Medial, Lt.	2.4	3.1	1.8	1.0	2.0	1.4	2.4	3.2	1.9	1.9	3.4	2.6
10	Medial, Rt	2.1	2.8	1.2	1.9	3.3	2.5	2.4	3.3	2.0	1.8	3.1	2.4
11	Medial, Rt	1.8	2.2	1.0	2.7	4.0	3.2	2.5	3.7	2.4	2.2	3.6	2.8
12	Medial, Lt.	3.0	3.7	2.1	1.1	2.4	2.0	2.7	3.5	1.9	1.7	3.4	2.9
13	Central, Lt.	2.4	3.2	1.3	0.6	2.5	1.7	1.7	2.9	1.1	1.2	2.9	1.6
14	Central, Rt.	2.0	2.9	1.3	2.1	3.6	3.0	2.2	3.2	1.6	1.5	3.3	2.4
15	Medial, Lt.	3.3	4.3	2.9	1.4	2.5	2.0	2.5	3.5	2.3	2.0	3.5	2.4
16	Medial, Lt.	2.5	3.3	1.9	1.2	3.0	2.1	3.1	4.5	2.6	2.6	4.3	3.6
17	Medial, Rt	2.4	3.3	1.8	2.4	4.0	3.0	2.9	3.8	2.8	2.6	3.8	3.0
18	Central, Lt.	1.9	3.4	1.8	1.0	2.4	1.3	1.7	2.8	1.4	1.3	3.0	1.6

MRD1, marginal reflex distance1; MMLD1, marginal medial limbal distance1; MLLD1, marginal lateral limbal distance1

Table 3. Acute complications after NPL surgery

Complication	n	%
Chemosis	1	5.6
Conjunctival injection	3	16.7
Foreign body sensation	4	22.2
Total patients	5	27.8

Table 4. Patient satisfaction score

Score	Preoperative	Postoperative
1	4	0
2	10	3
3	5	6
4	1	5
5	0	5
Mean	2.39	3.83

Fve-point scale indicating 1, very dissatisfied; 2, dissatisfied; 3, neutral; 4, fairly satisfied; 5, very satisfied

Table 5. Size differences between eyes

	Preoperative(mm)	Postoperative(mm)	p
Medial type(MMLD1)	0.96±0.37	0.10±0.08	<0.01*
Central type(MRD1)	0.93±0.45	0.20±0.14	<0.01*
Lateral type(MLLD1)	1.30±0.28	0.05±0.07	NS

*$p < 0.05$; NS, not significant

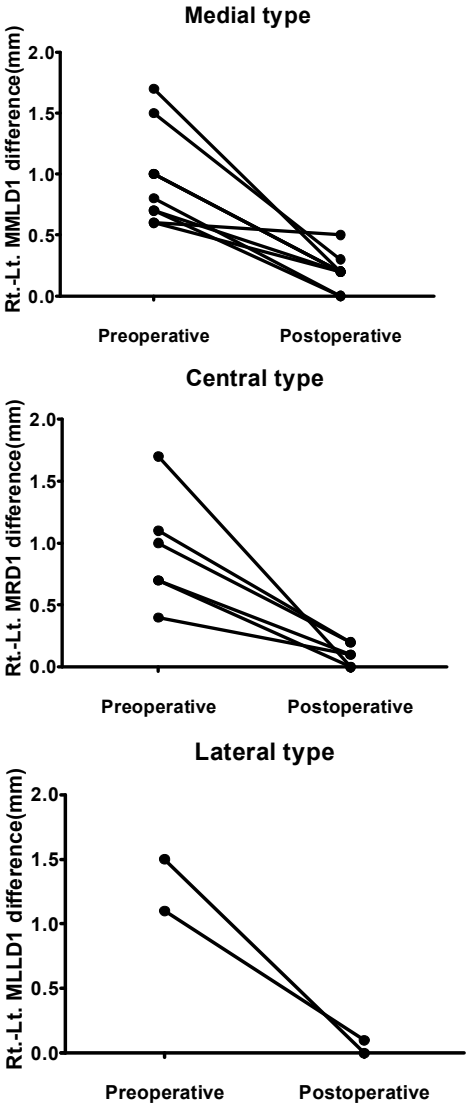

Figure 6. Pre and postoperative both eyelids size differences. It can be confirmed that the asymmetry before surgery was normalized after surgery.

Table 6. Correlation between NPL amount and upper eyelid size

	Affected eyes	Unaffected eyes
MMLD1	$p = 0.043^{*}$	$p = 0.758$
MRD1	$p = 0.035^{*}$	$p = 0.403$
MLLD1	$p = 0.787$	$p = 0.676$

$^{*}p < 0.05$

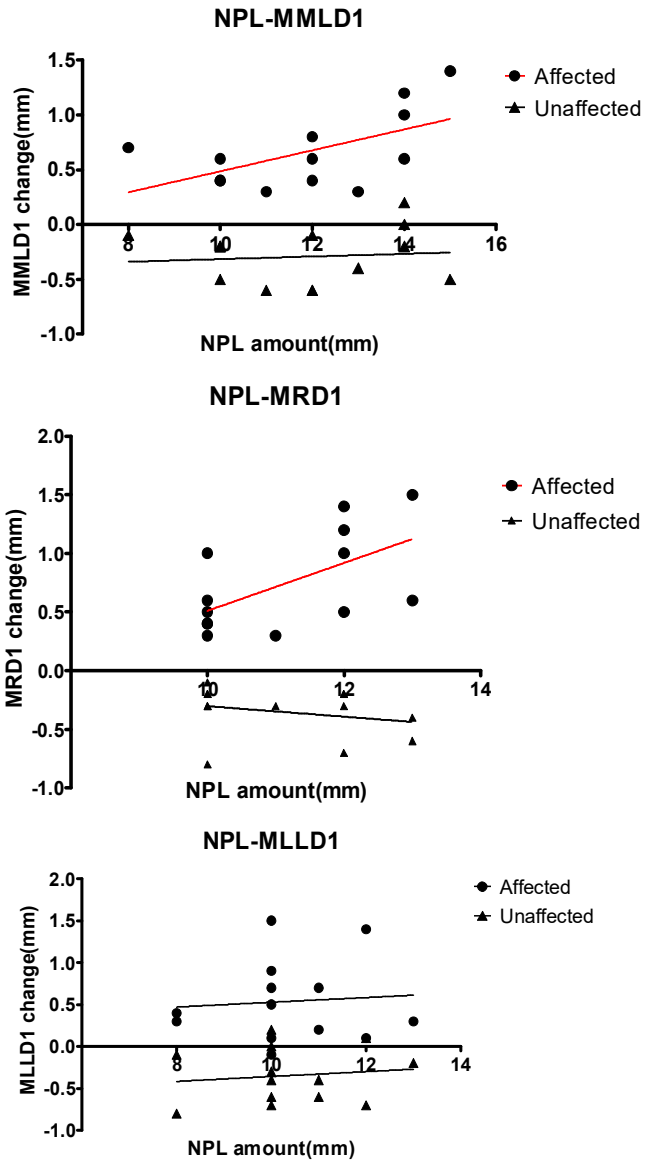

Figure 7. Scatterplot and trend line. Correlation between NPL amount and eyelid size change. Red lines show statistically significant correlation.

증 례

환자 1.

33세 여자환자가 8개월 전 절개상안검수술 시행 후 발생한 좌안의 처짐과와 쌍꺼풀 라인의 비대칭을 주소로 내원하였다. 좌안 중앙형이었으며 양안 MRD1의 차이는 0.4mm였다. 좌안 비절개안검후방교정술과 우안매몰법을 시행 후 3개월 뒤 양안 MRD1의 차이는 0.1mm로 줄어들었다.

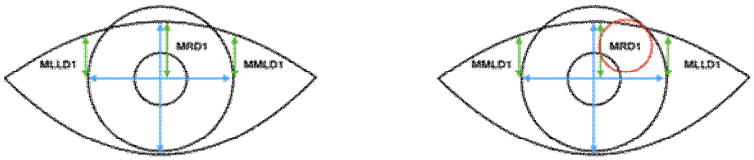

Pre Op Rt.			Pre Op Lt.		
MLLD1	MRD1	MMLD1	MMLD1	MRD1	MLLD1
2.3	3.0	1.2	0.7	2.6	1.5

Op Plan					
Lat	Central	Med	Med	Central	Lat
NI	NI	NI	Pt 10mm	Pt 10mm	Pt 10mm

Post Op Rt.			Post Op Lt.		
MLLD1	MRD1	MMLD1	MMLD1	MRD1	MLLD1
1.7	2.8	1.0	1.1	2.9	1.6

Figure 8. Case 1. Preoperative photo. (Upper) Treatment plan. (Middle) Postoperative 3months photo. (Lower)

환자 2.

19세 여자환자가 3개월 전 비절개상안검수술 시행 후 발생한 우안의 처짐을 주소로 내원하였다. 우안 중앙형이었으으며 양안 MRD1의 차이는 1.7mm였다. 우안 비절개안검후방교정술 시행 후 3개월 뒤 양안 MRD1의 차이는 0mm로 줄어들었다.

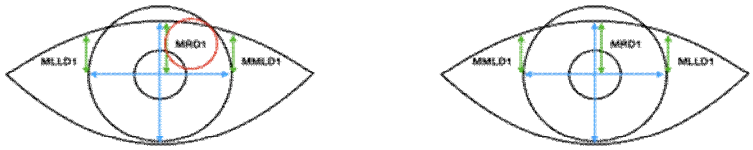

Pre Op Rt.			Pre Op Lt.		
MLLD1	MRD1	MMLD1	MMLD1	MRD1	MLLD1
0.9	2.3	1.3	2.0	4.0	2.8

Op Plan					
Lat	Central	Med	Med	Central	Lat
Pt 14mm	Pt 14mm	Pt 12mm	-	-	-

Post Op Rt.			Post Op Lt.		
MLLD1	MRD1	MMLD1	MMLD1	MRD1	MLLD1
2.3	3.3	1.7	1.4	3.3	2.1

Figure 9. Case 2. Preoperative photo. (Upper) Treatment plan. (Middle) Postoperative 3months photo. (Lower)

환자 3.

60세 여자환자가 7개월 전 비절개상안검수술과 눈썹하상안검거상술 시행 후 발생한 우안의 내측의 처짐를 주소로 내원하였다. 우안 내측형이었으며 양안 MMLD1의 차이는 1.0mm였다. 우안 비절개안검후방결찰술 시행 후 4개월 뒤 양안 MMLD1의 차이는 0.2mm로 줄어들었다.

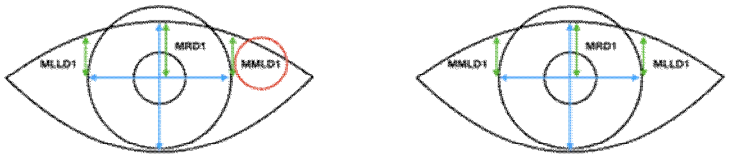

Pre Op Rt.			Pre Op Lt.		
MLLD1	MRD1	MMLD1	MMLD1	MRD1	MLLD1
2.8	2.8	0.0	1.0	3.3	2.7

Op Plan					
Lat	Central	Med	Med	Central	Lat
Pt 8mm	Pt 10mm	Pt 12mm	-	-	-

Post Op Rt.			Post Op Lt.		
MLLD1	MRD1	MMLD1	MMLD1	MRD1	MLLD1
2.9	3.2	0.7	0.9	3.2	2.8

Figure 10. Case 3. Preoperative photo. (Upper) Treatment plan. (Middle) Postoperative 4months photo. (Lower)

환자 4.

31 세 여자환자가 24 개월 전 비절개상안검수술 시행 후 발생한 우안의 외측의 처짐과 졸려 보이는 인상을 주소로 내원하였다. 우안 외측형이었으며 양안 MLLD1 의 차이는 1.1mm 였다. 양안 비절개안검후방결찰 시행 후 4 개월 뒤 양안 MLLD1 의 차이는 0.3mm 로 줄어들었다.

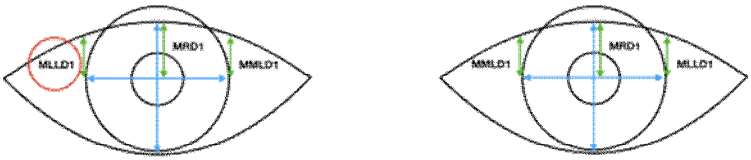

Pre Op Rt.			Pre Op Lt.		
MLLD1	MRD1	MMLD1	MMLD1	MRD1	MLLD1
0.7	2.8	2.9	1.7	2.7	1.8

Op Plan					
Lat	Central	Med	Med	Central	Lat
Pt 12mm	Pt 10mm	Pt 8mm	Pt 8mm	Pt 8mm	Pt 8mm

Post Op Rt.			Post Op Lt.		
MLLD1	MRD1	MMLD1	MMLD1	MRD1	MLLD1
2.4	3.5	2.4	2.6	3.5	2.1

Figure 11. Case 4. Preoperative photo. (Upper) Treatment plan. (Middle) Postoperative 4months photo. (Lower)

환자 5.

42 세 여자환자가 24 개월 전 비절개안검성형수술, 3 개월 뒤 재수술을 시행한 뒤 발생한 양안의 처짐을 주소로 내원하였다. 좌안 내측형이었으며 양안 MMLD1 의 차이는 0.6mm 였다. 양안 비절개안검후방결찰술과 좌안의 매몰법 시행 후 13 개월 뒤 양안 MMLD1 의 차이는 0.5mm 로 줄어들었고 전체적인 상안검열의 처짐이 교정되었다.

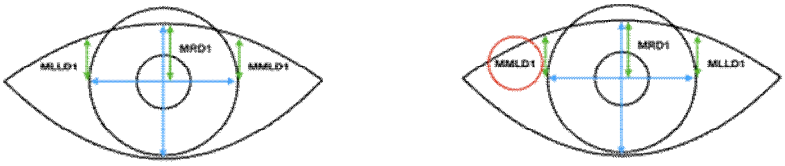

Pre Op Rt.			Pre Op Lt.		
MLLD1	MRD1	MMLD1	MMLD1	MRD1	MLLD1
2.6	3.4	2.0	1.4	3.1	2.2

Op Plan					
Lat	Central	Med	Med	Central	Lat
Pt 10mm	Pt 10mm	Pt 10mm	NIPt 14mm	NIPt 12mm	NIPt 10mm

Post Op Rt.			Post Op Lt.		
MLLD1	MRD1	MMLD1	MMLD1	MRD1	MLLD1
4.1	5.1	3.6	3.1	4.7	4.1

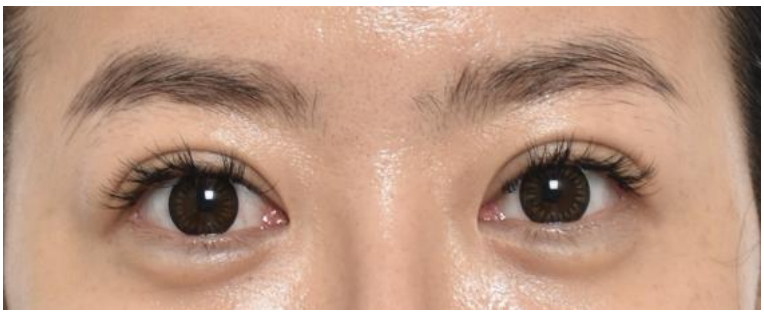

Figure 12. Case 5. Preoperative photo. (Upper) Treatment plan. (Middle) Postoperative 13months photo. (Lower)

환자 6.

41 세 여자환자가 60 개월 전 절개상안검수술을 시행한 뒤 발생한 우안 내측안검열 처짐을 주소로 내원하였다. 우안 내측형이었으며 양안 MMLD1 의 차이는 1.0mm 였다. 우안 비절개안검후방결찰 시행 후 8 개월 뒤 양안 MMLD1 의 차이는 0.2mm 로 줄어들었다.

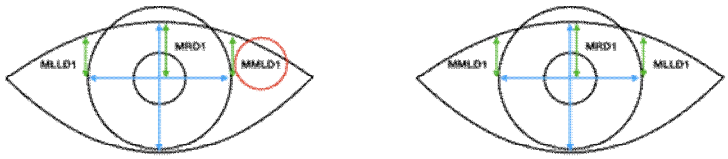

Pre Op Rt.			Pre Op Lt.		
MLLD1	MRD1	MMLD1	MMLD1	MRD1	MLLD1
2.2	3.1	1.6	2.6	4.2	3.5

Op Plan					
Lat	Central	Med	Med	Central	Lat
Pt 10mm	Pt 12mm	Pt 14mm	-	-	-

Post Op Rt.			Post Op Lt.		
MLLD1	MRD1	MMLD1	MMLD1	MRD1	MLLD1
3.7	4.3	2.8	2.6	3.9	3.7

Figure 13. Case 6. Preoperative photo. (Upper) Treatment plan. (Middle) Postoperative 8months photo. (Lower)

고 찰

1896년 Mikamo 등에 의해 쌍꺼풀 수술이 소개된 이후로 쌍꺼풀 수술은 매몰법, 부분절개법, 절개법 등 여러 방법으로 발전하게 되며 쌍꺼풀이 작거나 외꺼풀인 환자들에게 각광 받는 수술이 되었다[2]. 적절한 적응증에서 매몰법쌍꺼풀수술은 절개법이 가진 긴 회복 기간, 부기나 흉터와 같은 단점이 적은 수술이다. 그러나 경도나 중등도의 안검하수가 동반된 환자에서 절개법과는 달리 상안검거근(levator palpebrae superioris muscle)수술을 동시에 시행할 수 없다는 단점이 있었다.

쌍꺼풀이 뚜렷하게 있으나 안검하수나 상안검열 처짐이 동반된 눈을 가진 경우 피곤한 눈매, 졸려 보이는 인상 등으로 인하여 쌍꺼풀 수술이 실패한 사례로 많이 소개되곤 한다. 또한, 이러한 눈꺼풀의 처짐은 미용상의 측면뿐 아니라 두통, 눈 주변 근육의 긴장 유발, 유루증, 주름짐 등의 기능적인 문제들을 야기하기도 한다[3]. 이상적인 상안검의 높이는 눈 주변 근육을 모두 편안하게 이완한 상태에서 정면을 바라볼 때(primary gaze) 상안검연의 가장자리가(upper eyelid margin) 각막 상연(corneal upper limbus)의 상방을 1~2mm가량 덮고 있는 것을 말하며, 중등도의 안검하수는 2~4mm, 중증의 안검하수는 4mm 이상 덮고 있을 때를 말한다[4]. 중증의 안검하수의 경우 이전에도 수술적 치료의 적응증이었다. 근래에는 미용상의 목적으로 상안검 성형을 하면서, 약간의 눈꺼풀의 처짐 증상만 있어도 더 또렷한 눈매를 가지게 하기 위한 목적으로 수술을 하기도 하여[5] 경도의 상안검 처짐이 동반된 눈에서도 쌍꺼풀 수술과 동시에 교정술을 시행하는 경우가 늘어나고 있다.

쌍꺼풀 수술, 안검하수 교정술, 눈매교정술 등 상안검에서 시행하는 수술 이후에 이차성 안검비대칭이 발생하기도 하는데, 비대칭은 크게 쌍꺼풀 주름의 비대칭과 안검열 크기의 비대칭으로 2종류로 나뉘어 발생하게 된다. 이중 안검열 크기의 비대칭을 교정하기 위해서 수술자들은 안검하수 수술에서 사용하던 방법을 많이 차용하여 교정을 해주고 있다. 안검

하수 교정의 경우 전통적으로 안검전방절개법(anterior levator aponeurotic approach)을 이용한 수술법이 주를 이루었다[6-8]. 전방절개법의 경우 안검의 해부학적 구조물을 눈으로 확인하면서 피부이완증(dermatochalasis)이나 지방 등에 의한 충만증상(fullness)도 동시에 해결할 수 있는 장점이 있다. 그러나 긴 회복 기간과 재교정의 어려움이 단점이다. 2000년대에 들어서면서 비절개법을 이용하여 상안검열 처짐을 교정하는 방법이 많이 소개되었고 적절한 적응증에서 좋은 결과를 보여주었다[9-13]. 비절개안검교정술은 매몰법쌍꺼풀 수술과 마찬가지로 짧은 회복 기간, 최소화된 흉터, 용이한 재교정 등과 같은 특징이 있어 환자들의 수술에 대한 접근성이 좋아지고 널리 시행되는데 기여하는 바가 크다.

저자가 시행한 비절개안검후방결찰술은 쌍꺼풀을 형성하는 수술과 상안검 처짐의 교정을 분리하여 시행할 수 있다는 장점이 있다. 쌍꺼풀 높이에 문제가 없는 환자에서 국소적인 처짐 교정 수술만을 시행함으로써 최소한의 수술로 환자의 빠른 회복을 도모할 수 있는 것이다. 절개흉터가 발생하지 않아 안검의 부종과 섬유화 구축 등이 적게 발생하고, 수술 후 1~2주 이내 빠른 재교정이 용이하다는 점 또한 장점이다.

이 수술의 단점은 안검거근근막-뮬러근 복합체의 결찰량을 수술 전에 미리 정해놓아도 결막 측 결찰량과 눈꺼풀 처짐의 교정량이 정확히 일치하지 않는 경우들이 있어 수술 시 미세조정을 하지 않으면 비대칭이 남을 수 있다는 것이다[14]. 따라서 수술 중 여러 차례의 점검이 필요하다. 또 심한 비대칭을 동반한 안검하수와 같은 경우에는 안검전방절개법 수술 만큼의 충분한 교정량을 얻지 못할 수 있다. 따라서 경도의 상안검 처짐을 동반한 비대칭이라는 한정적인 적응증에서 효용성이 있는 수술임을 술자들이 인식하고 환자를 잘 선택하는 지혜가 필요하다.

여러 단점이 있지만, 비절개안검후방결찰술은 이차성 안검비대칭에서 간편한 방법, 짧은 회복 기간으로 원하는 결과를 얻을 수 있는 하나의 대안임을 이번 연구 결과를 통해 확인할 수 있었다.

결 론

이차성 안검비대칭 환자에서 비절개안검후방결찰술은 최소 침습적인 수술과 짧은 회복 기간으로 만족스러운 교정 결과를 보여주었다. 술식이 가지는 한계점을 명확히 알고 적절한 적응증에서 수술을 시행한다면 이차성 안검비대칭에서 좋은 치료법이 될 수 있을 것이다.

참 고 문 헌

1. Altieri M, Truscott E, Kingston AE, Bertagno R, Altieri G. Ptosis secondary to anterior segment surgery and its repair in a two-year follow-up study. Ophthalmologica 2005;219:129-35.
2. Mikamo M. Mikamo's double-eyelid operation: the advent of Japanese aesthetic surgery. 1896. Plast Reconstr Surg 1997;99:664.
3. Finsterer J. Ptosis: causes, presentation, and management. Aesthetic Plast Surg 2003;27:193-204
4. Callahan MA, Beard C, Beard C. Beard's ptosis. 4th ed. Birmingham, Ala., U.S.A.: Aesculapius Pub. Co.; 1990.
5. Cho IC. Blepharoptosis. The art of bleplaphroplasty. Koonja Publishing Inc.; 2013;148-220.
6. Kim MK, Rathbun JE, Aguilar GL, Seiff SR. Ptosis surgery in the Asian eyelid. Ophthalmic Plast Reconstr Surg 1989;5:118-26.
7. Jordan DR, Anderson RL. The aponeurotic approach to congenital ptosis. Ophthalmic Surg 1990;21:237-44.
8. Emsen IM. A new ptosis correction technique: a modification of levator aponeurosis advancement. J Craniofac Surg 2008;19:669-74.
9. Shimizu Y, Nagasao T, Asou T. A new non-incisional correction method for blepharoptosis. J Plast Reconstr Aesthet Surg 2010;63:2004-12.

10. Lee EI, Ahn TJ. Mild ptosis correction with the stitch method during incisional double fold formation. Arch Plast Surg 2014;41:71-6.

11. Park JW, Kang MS, Nam SM, Kim YB. Blepharoptosis correction with buried suture method. Ann Plast Surg 2015;74:152-6

12. Lee H, Lee M, Bae S. Blepharoptosis correction transconjunctivally using buried suture method: A prospective cohort study. Int J Surg 2016;25:9-16.

13. Ahn TJ, Kim JH, Lee EI, et al. Nonincisional Conjoint Fascial Sheath Suspension: A Novel Technique for Minimally Invasive Blepharoptosis Correction. Ann Plast Surg 2017;79:334-40.

14. KSAPS. Blepharoptosis. Aesthetic plastic surgery 2016;2:203-262

Abstract

Nonincisional posterior ligation correction of secondary upper eyelid asymmetry

Yeonwoo Jeong
College of Medicine
Department of Plastic and Reconstructive Surgery
Graduate School
Seoul National University

After upper eyelid surgery or ptosis correction, there may be differences in the amount of correction between the eyes, asymmetry can be occurred. The authors conducted a study to determine whether secondary upper eyelid drooping can be corrected by using nonincisional posterior approach aponeurosis-Muller muscle complex ligation(NPL),

From June 2016 to June 2019, a retrospective study was conducted on 18 patients who underwent surgery by visiting a SLOW plastic surgery clinic with asymmetry of both eyes arising after upper eyelid surgery. There are three subtypes of secondary eyelid asymmetry: central type when drooping occurs

in the pupillary area, medial type when it occurs on the nasal side limbus and lateral type when it occurs on the temporal side limbus.

Acute complications occurred in 5 patients after surgery. Chemosis was reported in 1 case, conjunctival injection in 3 cases, and foreign body sensation in 4 cases. All symptoms were disappeared 1 month after surgery. Patient satisfaction levels before and after the revision surgery were surveyed on a five-point scale. Patient satisfaction, which was 2.39 before the surgery, jumped to 3.83 after the surgery. As a result of comparative analysis of the size difference of the drooping of both eyes before and after surgery by subtype, the average difference was 0.96mm medial, 0.93mm central, and 1.30mm lateral subtype preoperatively. Postoperatively, the average difference was 0.10mm at the medial, 0.20mm at the central and 0.05mm at the lateral type. Statistically significant correlation was found at the medial and central types on the paired T-test ($p<0.05$). In 13 patients who underwent monocular nonincisional posterior ligation, the analysis of the association of changes in the size of the drooping in the affected and unaffected lesions according to the amount of ligation of the aponeurosis-Muller muscle complex, MMLD1(marginal medial limbal distance1) and MRD1(marginal reflex distance1) was significantly correlated with the ligation amount ($p=0.043$, $p=0.035$ each)

This method can be performed separately by performing double

eyelid surgery and correction of drooping of the upper eyelid. It can give the patient a quick recovery. The disadvantage of the surgery is that the amount of ligation on the conjunctival side and the corrected amount of drooping of the eyelids do not exactly match. It is difficult to apply severe asymmetry with ptosis case because correction amount cannot be obtained.

In patients with secondary eyelid asymmetry with ptosis, nonincisional posterior approach aponeurosis-Muller muscle complex ligation showed satisfactory correction with minimally invasive surgery and short recovery period. If you know the limitations of the procedure and perform the surgery in an appropriate indication, it may be a good treatment for secondary eyelid asymmetry.

keywords : Secondary upper eyelid asymmetry, Nonincisional posterior ligation, upper eyelid drooping
Student Number : 2010-21826