

후두와 종양을 의심하게 하였던 Cryptococcal Meningitis 의 1 예

Cryptococcal Meningitis Simulating a Posterior Fossa Tumor

서울대학교 醫科大學 神經外科學教室

韓大熙 · 朴靑叟 · 朱正和 · 沈輔星

1. 서 론

Cryptococcus 수막염은 1894년 Busse⁵⁾에 의하여 전신성 Cryptococcosis의 증례에서 효모균모양(yeast-like)의 미생물이 최초로 증명된 이래 세계적으로 보고된 예가 상당수에 달하고 있다. 최초의 Cryptococcus 수막염의 생체진단은 1914년 Verse¹⁸⁾에 의하여 보고되었고, 1916년 Stoddard¹⁷⁾ 등에 의하여 임상적인 자세한 기술이 발표되었으며 1955년까지 세계적으로 300여예가 보고되었다.¹⁴⁾ 그후에도 많은 보고가 있었는데 한국에서는 1961년 윤¹⁹⁾이 처음으로 뇌척수액에서 분리한 Cryptococcus neoformans를 보고하였고, 1964년 이¹³⁾와, 1966년 정^{7, 8)}이 전신성 Cryptococcosis의 부검례에 대하여 보고하였다. 본 예는 수술전 후두와내의 병변으로 진단되었으나 수술후 병리조직학적으로 Cryptococcus 수막염으로 확진된 예이다. Carton⁶⁾에 의하면 수술전 뇌종양, 뇌농양, 또는 만성뇌경막하혈종으로 진단되었다가 수술후 Cryptococcus 수막염으로 진단된 예가 전체의 25%를 차지하고 있다고 한다.

2. 증 례

환 자 : 13세, 남자

병력번호 : 479838

초진 및 입원 년월일 : 1968년 12월 14일

현병력 :

입원하기 약 3년전부터 두통을 호소하기 시작하였으며 우측 측두-두정부에 국한된 두통이었다. 그후 계속적인 두통을 호소하였으며 간헐적인 구토도 있었다. 모병원에 입원하여 결핵성 수막염으로 진단받고 상당히

본문문의 요지는 1969년 2월 22일 대한신경외과학회 월례 집담회에서 발표하였음.

간 가로하였으나 별 효과가 없었다. 입원 10일전부터 갑자기 심한 두통을 호소하면서 구토를 병발하였고 전신적인 경련발작도 있었다. 또한 시력장애 및 복시(diplopia)를 호소하였으며 인격변화도 있었다. 1968년 12월 14일 입원당시의 주소는 계속적인 두통, 의식장애, 복시 및 시력감소이었다.

과거력 및 가족력 : 두부의상이나 결핵의 병력은 없었고 가족중의 결핵력도 없었다.

입원당시 이학적 및 신경학적 소견 : 체중 28kg, 신장 138cm, 체온 36°C, 혈압 100/70 mmHg. 의식은 명료하지 못하였으며 언어장애는 없었고 약간의 인격변화가 있었다. 경부강직은 중등도이었고 Kernig씨 증후도 나타났다. 후두부 타진상으로 통증을 호소하였다. 시력은 약간 감소되어 우측 0.7, 좌측 0.8이었다. 시유두부종이 경한 정도로 있었다. 우측 제6뇌신경마비증상이 있었고 동공의 크기는 좌우가 같았고 대광반사도 정상이었으며 우측반측부전마비가 있었다. 지각변화는 없었고 심부건반사와 표재성피부반사도 정상이었으나 구간운동실조(trunkal ataxia)가 있었다.

임상병리학적 검사소견 : 혈액검사에서 Hb. 11.8 gm/dl, 백혈구 11,800/mm³이었고 적혈구평균용적(Hct)은 37%이었다. 소변검사로 는 경도의 알부민이 있었고 뇌척수액검사소견으로는 백혈구 11, 감별검사로 다핵성백혈구가 2, 임파구가 9 이어 정도의 다세포증(pleocytosis)이 있었다. Chloride가 115 mEq/L, 뇌척수액 당분이 90mg/dl, 단백질량은 87mg/dl로서 당분이 약간 저하되었고 증가된 단백질량을 보여 주었다.

단순 두부 X-선소견은 두개봉합의 이개현상(suture separation), 현저한 지압양태(digital marking), 후마상돌기의 파괴, 토이기관의 평편화를 보여 주었다. (제1도) 우측뇌동맥조영촬영상에는 뇌수두종의 간접증상이 보였다.

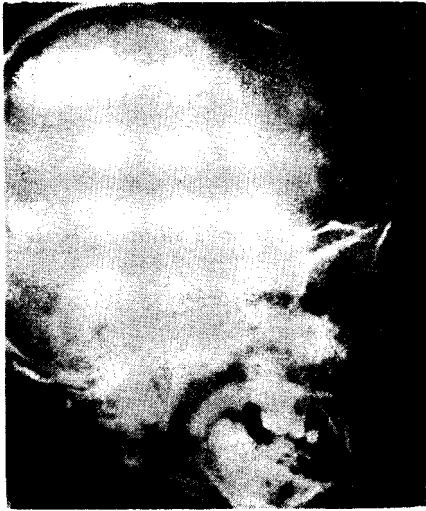

Fig. 1. Simple skull, lateral view showing the suture separation, and digital marking suggesting marked increased intracranial pressure.

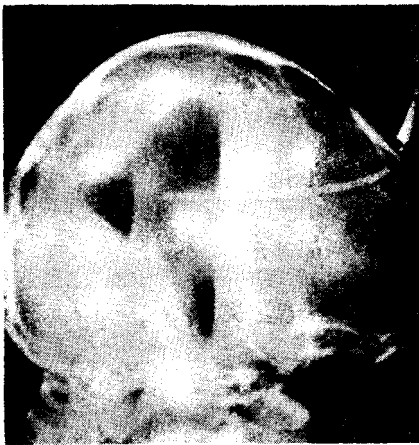

Fig. 2. Ventriculogram showing marked enlargement of lateral ventricle.

뇌실활영소견은 양측 측뇌실(both lateral ventricles)의 현저한 확장을 보여 주었고 양측이 대칭이었다.(제2도)

입원경과 및 수술소견 : 1968년 12월 21일 뇌실활영을 시행한 후 계속적으로 뇌실분합(ventriculostomy)을 통하여 뇌척수액을 유출시켜 뇌압을 조정하였다. 그 후에 두통은 감소되었으나 뇌실분합술이후 2일에 다시 구토가 일어나면서 고열이 지속되어 항생제를 투여하였다.

1969년 1월 7일 후두와내의 병변을 의심하여 수술을 시행하였다. 소뇌 및 대조(cisterna magna) 부위에 황색의 괴사조직이 비후된 뇌막에 부착되어 있었고 만성,

아급성, 급성염종의 소견들이 혼합되어 좌우로 넓은 범위에 퍼져 있었다. 일부의 염증성 뇌경막은 뇌척수액낭(Cerebrospinal fluid cyst)를 형성하고 있었다. 뇌경막을 절개하고 보니 소뇌주위, 제4뇌실정에도 전기환바와 같은 소견이 유착으로 제4뇌실은 거의 폐쇄되어 있었다. 제4번 벨라톤관을 사용하여 제3뇌실-대조간 문합술을 시행하고, 생검채취후 수술창을 봉합하였다. 수술후 제3일에 벨라톤뇌실문합관을 제거하였다. 수술후 의식상태는 명료하였으나 전신상태는 악화되었고 두통 및 구토를 계속 호소하였다. 술후 제4일부터 의식이 악화되어 제10일에 사망하였다. 사망후 부검은 시행하지 못하였다.

병리조직소견 : 회백색 또는 황색의 괴사된 연결체조직이 육안적으로 보이며 현미경소견으로 혈관조직을 많이 포함한 연결체조직을 보이며 만성 또는 급성화농성 병변이 혼재하였고 원형세포, 임파구, 다형핵백혈구의

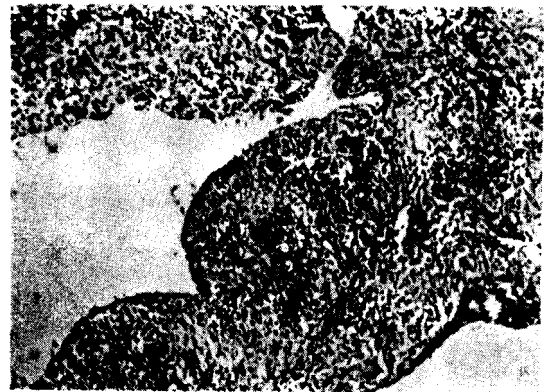

Fig. 3. Section of meninges showing numerous infiltration of plasma cells, lymphocytes and polymorphonuclear leucocytes. H & E staining, 100X.

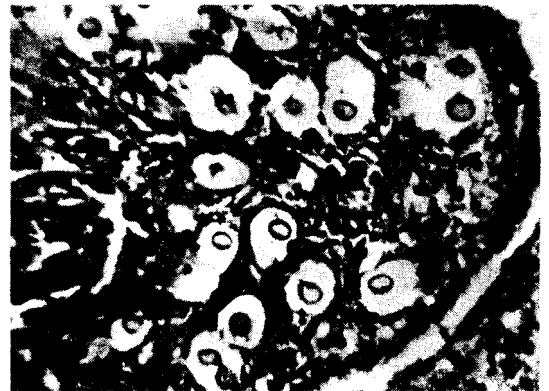


Fig. 4. Meninges containing smaller and less dense cryptococci with larger and denser copora amylaceae, PAS staining, 430X.

침윤이 있었고 대형거대세포나 이물체형거대세포가 보였다. (제3도)

파스염색에서 적색으로 염색되는 타원형 내지 구형의 단세포양 제라틴물질이 있으며 비후되고 빛에 반사되는 점질을 갖고 있는 cryptococcus가 보였다. (제4도)

3. 고 안

Cryptococcus Neoformans는 다른 병원성진균과 비슷하게 건강한 사람에 기생하며 자연계에도 널리 산재하여 있어서 지역적으로도 세계적인 분포를 갖고 있다.

발생빈도의 지역적인 차이는 각 진균종의 독력에 따른다고 한다.¹¹⁾ 일반적으로 cryptococci는 뇌막하 결절의 양상으로 폐를 통하여 감염되며 전신적인 저항력이 약화된 경우에 감염증이 나타난다.¹⁰⁾ 예를들어 Hodgkin씨병이나 기타 전신성질환에서 생긴다는 것이다. 인간에 감염되는 율은 적으나 일단 감염되면 중추신경계를 침범하는 데 cryptococcosis의 80%에서 중추신경계를 침범한다고 하며^{6), 11), 16)} 전신적으로 발병되는 율은 전체의 10%라고 한다. 대부분은 뇌수막염을 일으키나 간혹 척수에 침범하여 만성거대세포염이 되기도 한다.¹⁰⁾ 또한 중추신경계를 침범하면 3가지 유형으로 나타나는 데 제일 많은 것이 수막형(meningeal type), 그리고 뇌혈관경색형(embolic type), 혈관주위형(perivascular type)이라고 한다.³⁾ 일반적으로 감염경로는 폐인데 정상인에서도 상당수가 감염되어 육아종으로 폐에 존재한다. 뇌수막염은 대개의 경우 서서히 발생하여 수주내지 수년의 병력을 갖는다. 대부분 성인남자에 호발한다고 하며¹⁶⁾ 가족중에 결핵이 있는 환자에 잘 발생한다고 한다.¹¹⁾

Cryptococcus 수막염의 성공적인 치료를 하려면 가장 중요한 것은 조기진단이다. 따라서 만성 수막염, 뇌종양, 뇌농양 또는 만성 경막하혈종이라고 생각되는 예에서 항상 Cryptococcus의 감염을 의심하여야 하며 감별진단은 결핵성 수막염, 비정형성 세균성 수막염, 임파구성 Choriomeningitis, 신경매독, 뇌종양등이 있다.

결핵성 수막염은 그 발생년령이 젊고 가족중에 결핵환자가 있었던 사실, 그리고 만토씨 반응이 양성이고 폐에 공동형성을 하는 것으로 감별이 되며 임파구성 Choriomeningitis는 그 증상이 양성이고, 기간이 짧고, 스스로 병이 낫는 것으로 감별된다. 살코이도시스는 다른 장기에도 침범, 그로블린의 혈중농도의 증가, 칼슘의 혈중농도의 증가, 크베임 테스트등으로 진단된다. 감별진단중 가장 어려운 것이 국소적인 크립토크코스증(Cryptococcosis)과 다른 두개강내 점거성병소(Space

Occupying Lesion)를 일으키는 병들이다. 임상적으로 뇌종양, 뇌농양, 만성뇌경막하혈종으로 진단된 예에서 수술후 병리조직검사에서 진단된 Cryptococcus 수막염이 전체의 25%라고 한다.¹⁷⁾ 본예도 이경우에 속한다. 이 질환이 의심된 환자에서는 계속적으로 수액검사를 시행하여 효모균양 미생물을 찾아 내어야하고 뇌척수액수검은 정상이나 약간의 다입파구증, 단백질량의 증가, 수액 당분의 정상내지 약간의 감소가 발견된다.¹⁵⁾

인간에 감염되는 막낭(Capsule)이 있는 진균중 중추신경계를 침범하는 것은 Cryptococcus 뿐이므로 뇌척수액에서 발견되면 확진된다. 또는 Sabraud's Media에 배양을 하든지 생쥐에 생체실험을 시행한다.

본 증례에서는 시행하지 못하였지만 약물치료법으로는 Amphotericin B와 Steroid가 사용되고 있다.^{2), 4), 16)} 이 약은 체내에서 투여된 후 48시간이 지난 후에 약효가 발생하여 체중 kg 당 1mg을 격일로 5% 포도당액 1000cc에 섞어 6시간동안에 서서히 주입한다.

그 기간은 약 4주 내지 3개월이며 간혹 대조(cisterna magna)를 천자하여 주입하기도 한다.^{3), 15)}

4. 결 론

13세되는 남아에서 후두와내의 병변을 의심하여 수술을 시행하여 병리조직학적으로 확인된 Cryptococcus 수막염 1예에 대하여 보고하였다.

ABSTRACT

Cryptococcal Meningitis Simulating a Posterior Fossa Tumor

Dae Hee Han, M. D., Cheong Soo Park, M. D., Jeong Wha Chu, M. D., and Bo Sung Sim, M. D.

Department of Neurosurgery, Seoul National University, College of Medicine, Seoul, Korea

Cryptococcal meningitis, also known as Torula meningitis and yeast meningitis, is caused by an infection of Cryptococcus Neoformans (Torula Histolytica), and is the most common form of mycotic infection of the central nervous system.

Since the first report of this disease by Busse in 1894, many cases have been reported in the literature. A few cases of cryptococcal meningitis have been reported in Korea.

A thirteen-years old Korean boy had severe occipital headache, mental change and decreased vision, and was admitted to Seoul National University Hospital on December 14, 1968. On neurological examination, bilateral papilledema, right 6th nerve palsy, right-sided hemiparesis and trunkal ataxia were found. Skull films showed evident suture separation along with so-called silver-beaten appearance. Carotid angiogram and ventriculogram showed a marked symmetrical, bilateral dilatation of ventricular system suggesting an obstruction of the CSF pathways in the posterior fossa. Examination of cerebrospinal fluid showed a slight pleocytosis, elevated protein and decreased sugar content.

Exploring the posterior fossa, an enlarged cisterna magna and thickened basal meninges coated with yellowish necrotic debris or sediments were demonstrated. A diffuse or more localized opacity of meninges and obliteration of subarachnoid space over the cerebellar hemispheres, particularly, the portion of vallicula, were encountered.

Microscopic findings was acute and chronic inflammatory changes in different stages with well encapsulated cryptococcus in loose connective tissue.

On the 10th postoperative day the patient died. No amphotericin B therapy was done. Postmortem examination could't be done.

REFERENCES

1. Aberfeld DC: *Cryptococcal meningoencephalitis presenting with hemiplegia of sudden onset*. *JAM A* 202:1150-1152, 1967
2. Appelbaum E, Shtokalkos S: *Cryptococcal meningitis arrested with amphotericin B*. *Ann Int Med* 47:346-349, 1957
3. Baker AB: *Clinical Neurology*. New York, Harper & Row, 1962 ed 2, p 2316
4. Barrash MJ, Fort M: *Amphotericin B therapy in Torula meningitis*. *Arch Int Med* 106:271-274, 1960
5. Busse O: *Über parasitäre Zelleinschlüsse und ihre Zuchtung*. *Zehnrabl Bakt* 16:175-180, 1894
6. Carton CA, Mount LA: *Neurosurgical aspect of cryptococcosis*. *J Neurosurg* 8:143-147, 1951
7. 정창수, 이종달 및 박예순: 전신성 *Cryptococcosis*의 1부검예. *중앙의학*, 11:429-435, 1966
8. 정창수, 김순호 및 이호선: 중추신경계를 침범하지 아니한 전신성 *Cryptococcosis*의 한 부검예. 부산의 대잡지, 5: 87-90, 1965
9. Conant NF: *Manual of Clinical Mycology*. Philadelphia, W. B. Saunders Co., 1955, 370 pp.
10. Davidson S: *Cryptococcal spinal arachnoiditis*. *J Neurol Neurosurg Psychiat* 31:76-80, 1968
11. Fitzpatrick MJ, Poser CM: *The Management of Cryptococcal Meningitis*. *Arch Int Med* 106:261-270, 1960
12. 이성수: 전신성 *cryptococcosis* 1부검예 및 문헌고찰. *최신의학*, 9:69-72, 1963.
13. 이유복: 한국의 *systemic mycosis* 와 *fungus* 특수염색법에 관한 연구. 대한 내과학회잡지, 7:1-5, 1964.
14. Littman ML, Zimmerman LE: *Cryptococcosis*. New York, Grune and Stratton, 1956, 185 pp.
15. Meritt HH: *A textbook of neurology*. Philadelphia, Lea & Febiger, 1967 ed 4, 844 pp.
16. Rose FC, Grant HC, Jeanes AL: *Torulosis of the central nervous system of Britain*. *Brain, a Journal of Neurology* 81:542-564, 1958
17. Stoddard JL, Cutler EG: *Torula infection in man*, *Monograph of Rockefeller Institute for Medical Research*, No. 6-1, 1916.
18. Versé M: *Über einen Fall von Generalisierter Blastomykose beim Menschen*, *Vehandl deutsch path gesellsch* 17:275-285, 1914
19. 윤정구, 유준: 2명의 환자적수액에서 분리한 *Cryptococcus Neoformans*에 관한 보고. 대한미생물학회지, 2:97-101, 1961