

男性不妊患者에서의 辜丸生檢所見

Testicular Biopsy in Male Sterility

서울대학교 醫科大學 泌尿器科學教室

김시황·최낙규

I. 緒 論

不妊夫婦에 있어서 남자 측에 원인인 경우가 상당히 높으므로 이들 不妊夫婦에게 우선 손 쉽게 할 수 있는 남자측의 이상 유무를 관찰하게 된다.

남자의 불임증을 진단하기 위해서는 우선 환자의 이학적 검사와 정액검사나 간단한 혈액검사를 실시하게 된다. 일반적으로는 정액검사에서 無精子症이나 寡精子症이 나오며는 辜丸의 상태를 알고 치료의 기준을 세우며 예후를 판정하기 위해서는 辜丸組織 검사를 갈수 적으로 시행하여야 된다.

저자들은 1975년 1월부터 同年 12월까지 1년 동안 서울대학교 의과대학 부속병원 비뇨기과에 來院한 불임증을 호소하는 예의 환자에서 교환조직 검사를 시행하여 교환의 病理組織學的 소견을 통계적으로 관찰할 수 있어 이를 간단히 문헌고찰과 아울러 보고하는 바이다.

단 본 병원에서는 주로 무정자증을 호소하는 환자에서 조직검사의 주 대상으로 하였다.

II. 方 法

辜丸生檢 조직검사는 흡인법, 절지법, 천자법 등의 여러 방법이 있으나 본 교실에서는 주로 절지법을 택하고 있으며 절지법의 장점으로서는 정세관이나 간질조직의 파손을 다른 방법보다 적게 두며 별다른 합병증이 없다.

절지법은 음낭피부에 1cm 정도의 절개를 가하고 음낭피하 조직을 절개 한 후 辜丸白膜에 닿으면 여기에 피부절개보다 더 적게 절개를 가하고 교환을 압박하면 교환실질이 압출된다. 압출된 교환실질을 작은 칼날로 절제한 후에 교환백막을 4-0 catgut로 봉합한 후 피하 조직과 피부는 일반적 상용방법으로 봉합하며 채취 조직편은 보통 쌀알 크기만 하며 즉시 Bouin 씨 용액에 고정하고 염색을 하여 관찰하였다.

교환의 조직학적 진단에서는 주로 정세관의 병리 조

조직학적 소견을 위주로 하여 분류하며 따로 간질조직상을 관찰하기도 한다. 또한 두가지 소견이 같이 있을 때는 더 뚜렷한 소견을 위주로 분류함이 보통이나 복잡다양한 교환 조직상을 몇가지 형에 소속 분류한다는 것은 어느정도 제약과 모순을 수반하게 되며 확정된 분류 방법은 없다.

그러나 본 연구에서는 교환조직 중 정세관을 중심으로 관찰하는 것이 일반적 추세이므로 Nelson¹⁾ 山本²⁾ Mannion³⁾ 등에 따라 다음과 같이 5群으로 분류요약했으나 개인에 따라서 약간의 差異가 있을 수는 있다.

1. Germ cell aplasia(無精細胞)
2. Spermatogenic arrest(造精機能停止)
3. Hypospermatogenesis(造精機能低下)
4. Peritubular or tubular fibrosis(基底膜 혹은 精細管 纖維化)
5. Normal or obstructive(正常 혹은 鎖閉性 변화)

한편 교환조직에서는 간질조직의 소견을 포함하여 교환 전체의 병리학적 소견을 山本²⁾의 방법에 따라 다음과 같이 분류를 따로하여 보았다.

- I. 정세관 단독으로 병변이 있는 것.
- II. 선택적인 간질조직에만 병변이 있는 것.
- III. 정세관과 간질조직에 같이 병변이 있는 것.
- IV. 정세관과 간질조직이 모두 정상이거나 약간의 폐쇄성 즉 정세관의 管徑이 늘어난 것.

이러한 분류를 한 이유는 정세관을 위주로 했으나 이에 간질의 소견을 더 첨가하여서 조직 전체의 병리학적 변화를 알아야 남성불임의 진단 치료 예후를 파악할 수 있기 때문이다.

III. 成 績

교환생검을 실시하여 관찰한 예수는 모두 26에 있으며 연령 별로는 34세에서 36세 까지가 9례로 제일 많으며 31세에서 33세 까지가 8례로 31세에서 36세 지가 65.4%나 되었으며 평균 연령은 34.5세 이었

다(Table I).

결혼기간 별로는 3년 내지 4년 사이가 10명, 5년 내지 6년 사이가 6명으로 반 이상이 6년 내에 병원을 찾아오게 되었으며 1명은 1년만에 조직검사를 시행하기도 했으며 평균 결혼기간은 4.4년으로 26명 모두가 결혼하였다(Table I).

Table I. Age and Duration of Marriage

Age		Duration of Marriage	
Year	No.	Year	No.
—24	1	—2	4
25—27	1	3—4	10
28—30	5	5—6	6
31—33	8	7—8	3
34—36	9	9—10	2
37—39	2	11—	1

* Average age: 34.5 years.
Average duration of marriage: 4.4 years.

병리 조직학적 분류로서는 Germ cell aplasia 5예(19.2%), Spermatogenic arrest 5예(19.2%) Hypospermatogenesis 3예(11.5%) Peritubular or tubular fibrosis 4예(15.4%) Normal or obstructive가 9예(34.6%)로 후자가 제일 많았으며 이학적 소견으로는 Germ cell aplasia의 3예와 Spermatogenic arrest의 2예 Normal or obstructive의 1예에서 고환의 위축을 촉진할 수 있었으며 Hypospermatogenesis 1예와 Normal or obstructive의 6예에서는 부고환의 경결을 촉진할 수 있었다(Table II).

Table II. Histopathology in number and physical examination

Histopathology	Cases	Per cent	Testis atrophy	Epididymis induration
Germ cell aplasia	5	19.2	3	0
Spermatogenic arrest	5	19.2	2	0
Hypospermatogenesis	3	11.5	0	1
Peritubular or tubular fibrosis	4	15.4	0	0
Normal or obstructive	9	34.6	1	6
Total	26	99.9	6	7

Normal or obstructive 양상을 띠는 9예에서 과거력을 살피어 보면 결핵성 부고환염을 앓았던 예가 3예, 임균성 부고환염을 앓았던 예가 4예, 이 양자를 같이 앓았던 예가 1예, 그리고 나머지 1예에서는 뚜렷한 과거력이 없었다.

정액검사에서는 무정자증이 23명, 과정자증이 3명으로 Hypospermatogenesis의 1예와 Peritubular or tubular fibrosis의 2예 이었으며 다른 군에서는 과정자증을 볼 수 없었다(Table III).

Table III. Relation between histopathology and sperm count

	Azoospermia		Oligospermia
	Cases	Per cent	
Germ cell aplasia	5	21.7	0
Spermatogenic arrest	5	21.7	0
Hypospermatogenesis	2	8.7	1
Peritubular or tubular fibrosis	2	8.7	2
Normal or obstructive	9	39.1	0
Total	23		3

다음으로 정세관 丙의 변화를 살펴 보면 우선 Sertoli 細胞의 변화는 Hypospermatogenesis의 1예에서만 肥厚가 관찰되었을 뿐 나머지 5예에서는 별 이상이 없었다 의외로 Leydig 細胞의 변화는 비교적 여러예에서 관찰이 되어 Germ cell aplasia의 4예, Spermatogenic arrest의 1예, Normal or obstructive에서 1예로 경하나 Leydig 細胞의 肥厚가 모두 6예에서 관찰되었다.

基底膜의 섬유화 또는 肥厚는 모두 7예에서 관찰이 되었는 데 Spermatogenic arrest의 1예 Hypospermatogenesis의 2예, Peritubular or tubular fibrosis의 4예이었다.

불임인 환자의 고환조직 소견에 있어서는 위에 살핀 여러 변화외에도 정세관의 반경의 크기의 변화 즉 충분한 굵기를 유지하는가 또는 협소해 졌는지에 대해서 유의할 필요가 있다. 관경의 크기를 보면 Germ cell aplasia의 1예 Peritubular or tubular fibrosis의 3예로 모두 4예에서 관경의 협소가 관찰되었으며 부고환에서 경결이 만져지는 Normal or obstructive 6예 모두에서는 어느 정도의 정세관의 관경의 확장을 볼 수 있었다(Table IV).

다음에는 정세관의 소견과 함께 있는 간질조직의 변

Table IV. Histological change

	S. cell hypertrophy	L. cell hypertrophy	B. M. thickening	Luminal narrowing
Germ cell aplasia	0	4	0	1
Spermatogenic arrest	0	1	1	0
Hypospermatogenesis	1	0	2	0
Peritubular or tubular fibrosis	0	0	4	3
Normal or obstructive	0	1	0	0
Total	1	6	7	4

S. cell: Sertoli cell

L. cell: Leydig cell

B. M. : Basement membrane

화를 보던 정세관 단독으로 병변이 있는 경우가 7예 (26.9%) 간질과 정세관이 다 같이 병변을 나타내는 것이 10예 (38.4%)로 제일 많았고 양쪽 조직 모두 정상인 것이 10예 (34.6%)였으며 간질에만 병변이 있는 것은 26예에선 한 예도 발견 되지 않았다 (Table V).

Table V. Changes in seminiferous tubule and interstitial tissue

	Cases	Percent
Lesions in seminiferous tubule only	7	26.9
Lesions in interstitial tissue only	0	0
Lesions in both tissue	10	38.4
Normal in both tissue	9	34.6

IV. 考 按

남성 불임환자의 진단과 치료와 예후판정에는 고환 조직검사가 중요한 의의를 가지며 그 필요성은 널리 인정되고 있다.

그러나 그 대상과 적응에 있어서는 모두가 일치하는 것이 아니어서 Skeels¹⁾ 등과 같이 정자의 통로에 장애가 있을 때만 고환 조직검사를 해야 한다는 사람이 있는가 하면 Hotchkiss²⁾ 등은 고환 조직검사를 시행해야 정자의 통로 폐쇄로 인한 無精子症과 不完全한 造精障礙를 구별하고 아울러 내분비계의 장애를 판단하고 측정하며 또 연령에 따라 즉 사춘기, 청년기, 장년기, 노년기에 따른 고환조직의 특징적인 과정을 연구할 수 있

다고 했다.

그러나 현금에 와서는 上記의 경우 뿐만이 아니라 무정자증, 과정자증, 정관 폐쇄 외에도 정류고환이나 Klinefelter 씨 증후군 등의 여러 질환을 대상으로 하고 있는 것이 일반적인 경향이다.

Rowley³⁾, Gassner⁷⁾ 등에 의하면 조직생검 후에 약 1/3 정도에서는 정자수가 조직검사 전 보다 1/4내지 1/2 까지 감소하여 10주 내지 18주가 되어 회복하는 것을 보고하기도 했으나 정확한 적응과 생검방법을 택하면 뚜렷한 합병증이 없이 진단과 예후를 판정하는 데 큰 도움이 되는 것이다.

물론 고환 조직조건 만을 가지고 남성 불임의 전모를 논할 수는 없으며 이학적 소견과 염색체 검사, 각종 혈청검사, hormone 검사 등을 종합 분석하여 본증의 예후와 치료를 판정해야 된다.

유환관증과 같은 남성성선 기능부전 등에서는 주로 간질의 Leydig 세포의 상태가 문제가 되나 남자 불임에서는 주로 정세관의 기능 상태가 문제가 되므로 이를 중점적으로 고찰하고자 한다. Mehan, Garduno⁸⁾ 등은 고환 조직검사의 적응을 1. 무정자증, 2. 과정자증 (2000단 이하의 정자수) 3. 기형정자 (40%이상의 기형) 4. 활동성 저하 5. 외부 생식기 이상등에서 실시하여 Klinefelter's 씨 증후군 3예, Sertoli cell-only 증후군 1예, 정맥류로 인해 고환조직에 병변이 온 것이 5예 정상이 1예, 조정기능정지가 8예 고환 위축, 섬유화가 5예를 보고하였으며 Mannion⁹⁾ 등은 103예의 고환 조직검사를 한 결과 primary spermatogenic arrest 20.4% secondary spermatogenic arrest 25.5%, complete spermatogenic arrest 13.6%, normal 40.8%로 분류 보고하였다.

山本¹⁰⁾ 은 115예의 불임환자중 무정액증 3예와 정자사멸증 1예를 제외한 111예 중 81예가 무정자증으로 이 중에서 germ cell aplasia 27.2%, spermatogenic arrest 19.7%, hypospermatogenesis 19.7%, peritubular or tubular fibrosis 24.7%, 정상 8.7%라고 하였으며 과정자증 30예에서는 peritubular or tubular fibrosis 2예, Hypospermatogenesis 22예, 정상 6예였다.

Nelson¹¹⁾ 은 196예의 무정자증의 고환 조직 검사에서 1. Normal or essentially normal spermatogenesis 25% 2. complete or essentially complete peritubular fibrosis 18%, 3. germinal cell aplasia 35%, 4. complete germinal cell arrest 22% 였으며 정자감소증 426예에 관해서는 1. sloughing and/or disorganization of the germinal epithelium 46%, 2. incomplete

germinal cell arrest 21% 3. regional or incomplete fibrosis 15% 4. germinal cell hypoplasia 13%, 5. Normal or essentially normal spermatogenesis 5% 로서 방대한 보고를 하였다. 그러나 Nelson¹⁾은 거의 모든 예에서 Leydig 세포의 변화는 볼 수가 없었다.

조직학적 분류군으로 특징적인 것을 살펴어 보면 다음과 같다.

無精細胞 精細管은 규칙적인 크기이고 뚜렷한 변화는 관강내에 精造細胞를 위시한 精細胞들이 없으며 있어도 변형되어 소수가 보일 뿐이며 sertoli 세포만이 있을 때를 일명 sertolic cell-only tubule⁶⁾이라고도 한다.

Leydig 세포는 일부 증식이 있을 수도 있으나 대개는 정상이므로 남성 특성 등에는 큰 이상이 없다¹⁰⁾.

이의 발생 원인으로서는 선천성인 것과 후천성인 것이 있으며 아직 상세한 것은 알려지지 않고 있다.

본 연구에서는 무정자증 23예중 5예로 21.7%였으나 Nelson¹⁾의 196예에서는 35%가 되었으며 山本²⁾의 81예에서는 27.2%였다. 본 연구의 5예중 3예가 고환 축진상 고환이 위축된 것을 만질 수 있었으며 2예에서는 tubular fibrosis 를 동반하고 있었다.

造精機能停止 : 소위 정자를 생성하는 어느 단계에서 停止(arrest)가 되어 즉 정자 成熟과정에서 더 이상 진행이 안되어 있는 상태로써 정세관의 크기는 정상이고 精祖細胞나 sertoli 세포는 보통 변화가 없다.

대개 造精停止는 제1차 精母細胞에서 가장 많이 停止되며 제2차 정모세포나 精子細胞(spermatid)에서 정지되는 수도 있으며 그 발생 원인으로서는 고환의 원발성장애와 뇌하수체 장애의 두가지가 생각되고 있다.

본 연구에서는 5예(21.7%)로서 모두 무정자증이었으며 Nelson¹⁾의 22%, 山本²⁾의 19.7%와 비슷하였고 5예중 정진된 시기를 보면 정모세포에서 1예, 정모세포에서 3예 정자세포에서 1예였다.

Nelson¹⁾은 이 조정기능정지를 complete germinal cell arrest 와 incomplete germinal cell arrest 로 분류하였고 대개가 정모세포에서 정지 되었으며 Mannion³⁾은 103예에서 primary spermatogenic arrest 가 20.4%, secondary spermatogenic arrest 25.5%, complete spermatogenic arrest 가 13.6%였다.

造精機能 停止 : 조정기능은 유지되고 정자 형성도 이루어 지나 그 정도가 약하고 세포수도 적은 소위 조정기능이 저하된 상태이다. 따라서 일명 Germ cell hypoplasia¹¹⁾라고도 하며 Nelson 의 incomplete germ cell arrest 와 sloughing and disorganization of the germinal epithelium 이 이에 해당하며 본 연구에서는

2예로 11.5%에 지나지 않으며 山本²⁾의 예에서는 34.8%나 되었으며 Nelson¹⁾의 germ cell hypoplasia 로 분류한 것은 13%였다.

基底膜 또는 精細管 纖維化 : 기저막의 섬유화 혹은 정세관의 섬유화를 나타내는 것으로 기저막의 비후와 hyalinization 을 수반하여 정세관 강의 협소내지는 소실을 일으키며 정세관의 크기는 일정하지 않으며 이러한 변화는 진행성이며 조정기능도 이의 변화와 평행하는 것이 보통이며 말기에는 모든 생식세포도 소실된다.

본 연구에서는 무정자증 2예 과정자증 2예의 4예에서 관찰 되었으며 Nelson¹⁾은 complete or essentially complete peritubular fibrosis 가 18%였으며 山本²⁾의 예에서는 19%로 저자의 경우와 큰 차이가 없었다.

正常 : 고환 조직검사 소견은 정상인데도 불구하고 임상적으로 정액 소견이 무정자증 과정자증 등을 나타내는 것으로 관주위의 기저막은 얇게 간질과 정세관을 경계 지운다.

특히 무정자증 예에서 그 원인이 정로 통과장애에 기인할 때는 고환 조직상이 정상 소견으로 나오거나 경하게 정관의 내경이 확장된 것을 볼 수 있는 정도이다.

본 연구에서는 무정자증 23예 중 9예에서 조직소견이 정상이거나 경한 폐쇄성 소견을 나타내었으며 과정자증 3예에서는 한 예도 없었다. 이 9예의 과거력을 보면 3예에서는 결핵성 부고환 염을 앓았으며 4예에서는 임균성 부고환염을, 1예에서는 결핵성 부고환염과 임균성 부고환염을 같이 앓았던 과거력이 있었으며 1예에서는 전연 부고환염등을 앓은 증거가 없었다. 또 9예중 6예에서는 양측성 또는 단측에서 부고환의 경결을 촉지할 수가 있었다.

본 연구에서는 무정자증의 39.1%로서 Nelson¹⁾의 25%나 山本²⁾의 13% 보다는 높은 비중을 차지했으며 Mannion³⁾의 40.8%와 비슷했다.

다음은 고환생검소견을 정세관 및 간질 조직을 동시에 관찰해 보면 양 조직이 동시에 병변이 있는 것이 10예(38.4%)로 제일 많았으나 간질조직의 불수에 대해서는 정도에 따른 문제가 있다. 즉 간질의 기능은 지금까지는 Leydig 세포의 기능에 의해서 표시되기는 하나 간질조직의 병변을 세포의 변화만으로 규정하는지 혹은 Leydig 세포 이외의 변화 즉 단순한 간질 결합질의 공포형성, hyaline 화, 섬유화, 또는 혈관벽의 변화 등의 퇴행성 변성도 포함시켜 간질의 병변으로 해석하느냐에 따라서 분류하는 데 차이가 올 수 있다. 그러나 후자와 같은 일반적인 변화는 임상적으로 뚜렷한 증상을 나타내지 않는 것이 보통이나 저자는 간질소견에 뚜렷한 변

화가 보이려는 간질 조직의 병변이 있는 것으로 간주하였다. 이러한 분류에 따라왔을 때 간질과 정세관이 모두 정상인 것이 9예(34.6%) 정세관에만 단독으로 병변이 있는 것이 7예(21.8%)였으며 간질조직에만 뚜렷한 병변이 온 것은 관찰한 수가 없었다.

V. 結 語

1975년 1년간 서울 대학병원 비뇨기과에서 불임을 호소하는 26예에서 고환 조직 생검을 시행한 바 다음과 같은 소견을 얻었다.

1. 조직검사 당시의 평균 연령은 34.5세, 평균 결혼 기간은 4.4년이였다.
2. 병리 조직학적으로 Germ cell aplasia 5예, Spermatogenic arrest 5예, Hypospermatogenesis 2예, Peritubular or tubular fibrosis 2예, Normal 9예이다
3. 26예중 무정자증 23예 과정자증 3예였다.
4. 정세관 내에만 병변이 있는 것이 7예, 양 조직에 병변이 있는 것이 10예 양 조직 정상인 것이 9예, 간질 조직에만 병변이 있는 것은 관찰되지 않았다.

—ABSTRACT—

Testicular Biopsy in Male Sterility

Si Whang Kim, M. D., and Nack Gyeu Choi, M. D.

Dept. of Urology, Seoul National University
College of Medicine. Seoul, Korea.

Testicular biopsy was performed in 26 cases of male sterility in the department of Urology, Seoul National University Hospital, during the period January through December 1975 and the following results were obtained.

1. Testicular biopsy specimens were studied histologically and they were classified into 5 groups as

		Azoospermia		Oligospermia	
Germ cell aplasia	5 cases	19.2%	5 cases	0 cases	
Spermatogenic arrest	5 "	19.2 "	5 "	0 "	
Hypospermatogenesis	5 "	11.5 "	2 "	1 "	
Peritubular or tubular fibrosis	4 "	15.4 "	2 "	2 "	
Normal or obstructive	9 "	34.6 "	9 "	0 "	
Total	26 "	99.9 "	23 "	3 "	

2. In ten instances or 38.4%, the lesions were localized both in the seminiferous tubule and in the interstitial tissue and in 7 cases or 26.9%, the lesion was localized only in the seminiferous tubule.

3. In 26 cases, 23 cases were azoospermia and 3 cases were oligospermia

REFERENCES

1. Nelson, W. O.: *Interpretation of testicular biopsy* JAMA. 151:449-454, 1953.
2. 山本治: 男性不妊의 研究. 第三篇. 睪丸組織像의 觀察 泌尿紀要 9卷 5號 229-251, 1963.
3. Mannion, R. A. & Cottrel, T. I. C.: *Correlation between testicular biopsy and sperm count.* J. Urol. 85:953-955, 1961.
4. Skeels, R. F.: *Testicular biopsy: which infertile patients are benefited* Fertil. Steril. 6:43-49, 1955.
5. Hotchkiss, R. S.: *Infertility in the male.* In Campbell, M. F., *Urology*, 3rd ed. Philadelphia, W. B. Saunders Co. Vol. 1: 655-660, 1970.
6. Rowley, M. J. & Heller, C. G.: *Decrease in sperm concentration due to testicular biopsy procedure in men.* J. Urol. Vol. 101:347-349, 1969.
7. Gassner, F. X. & Hill, H. J.: *Testicular biopsy in the bull. II. Effect on morphology of testes.* Fertil. Steril. 6:296-295, 1955.
8. Garduno, A. & Mehan, D. J.: *Testicular biopsy findings in patients with impaired fertility.* J. Urol. 104:871-877, 1970.
9. Gordon, D. L. & Paulson, C. A.: *Testicular biopsy in man.* Fertil. Steril. 16:522, 1965.
10. Mann, T.: *Advances in male reproduction physiology.* Fertil. Steril. 23:699-572, 1972.
11. Meinhard, E. McRae C. U.: *Testicular biopsy in evaluation of male infertility.* Brit. M. J. 3:577-569, 1973.

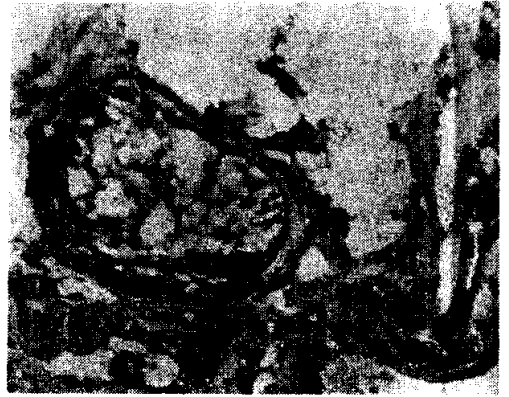


Fig. 1. Germ cell aplasia, extreme atrophy of testis showing no germinal cells and thickened basement membrane with normal appearance of Sertoli cells. ($\times 100$, $\times 400$. : 29 years)

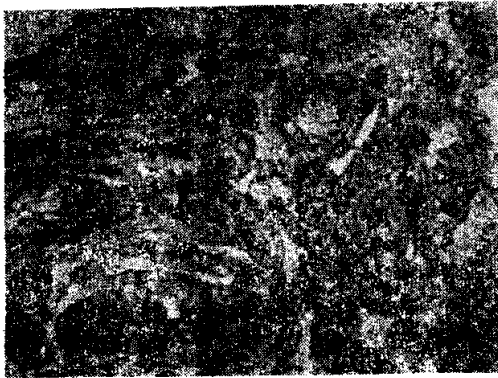


Fig. 2. Germ cell arrest, tubules showing no spermatogenesis and mild peritubular fibrosis of seminiferous tubule ($\times 100$, 34 years)

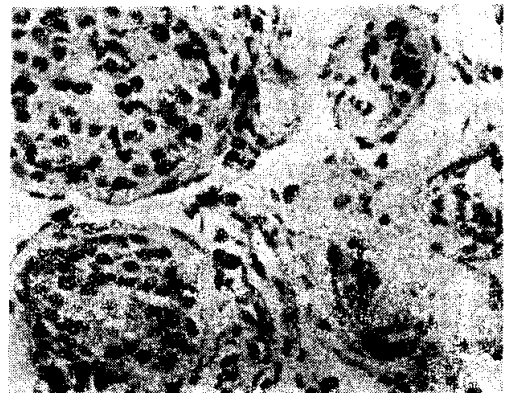


Fig. 3. Hypospermatogenesis, there is all stage of spermatogenesis but decrease in number. (oligospermia on semenalysis, 30 years)

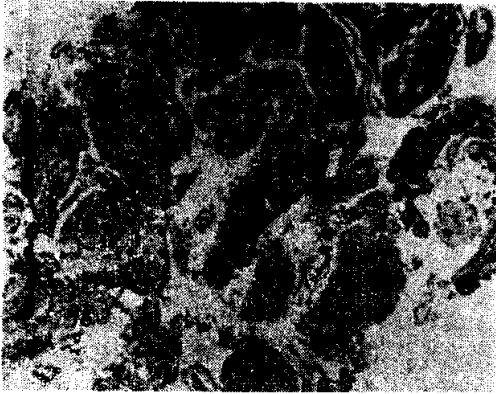


Fig. 4. Peritubular fibrosis of seminiferous tubules with rather well preserved spermatogenesis (29 years)

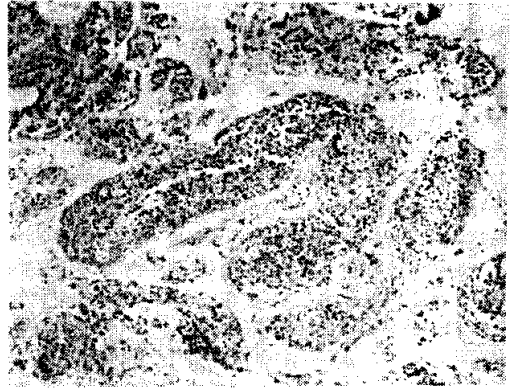


Fig. 6. Good spermatogenesis with sloughing and mild thickening of basement membrane (30 years)

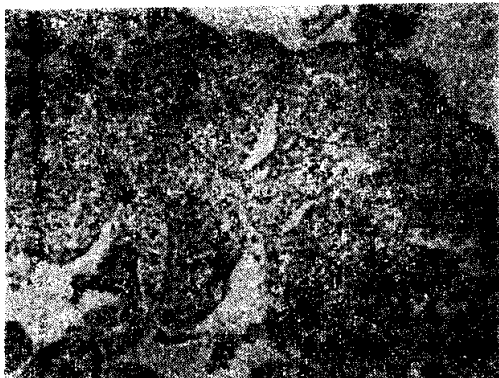

Fig. 5. Good spermatogenesis showing delicate basement membrane of seminiferous tubules and mild dilatation due to distal obstruction. ($\times 100$, $\times 400$, azoospermia on semen analysis, 34 years)

