

이하선에 발생한 양성 림프상피성 병소

서울대학교 치과대학 구강악안면방사선학 교실

박래정 · 최순철 · 박태원 · 유동수

목 차

I. 서 론
II. 증 례
III. 고 찰
IV. 결 론
참고문헌
영문초록

I. 서 론

양성 림프상피성 병소는 대타액선이나 누선에서 양측성이나 편측성으로 발생하는 무통성의 자가면역질환으로 드물게 발생된다. 원인은 아직 불분명하며 일반적으로 40대 이후의 중년 여성에서 호발된다. 이는 타액선조영상이나 전산화단층사진, 자기공명영상 등에서 관찰할 수 있으며 조직학적으로는 림프구에 의한 선조직의 대체와 상피근상피도(epimyoeptithelial islands)가 특징적으로 관찰된다.

이 질환은 Mikulicz(1888)에 의해 최초로 기술되었으며 이후 Mikulicz병이라는 이름으로 유사한 증례가 다수 보고되었다¹⁾. 후에 Sjögren²⁾이 이러한 증상에 대해서 기술하고 hyposecretion에 중점을 두어 sicca syndrome이라고 언급한 후 이 명칭이 잠시 사용되기도 하였으나 곧 Sjögren 증후군으로 변천되었으며 Godwin(1952)³⁾이 양성 림프상피성 병소(benign lymphoepithelial lesion)라는 용어를 처음으로 사용한 후에는 이

용어가 일반화되었다.

당시 Mikulicz는 양성 림프상피성 병소를 경도의 만성 감염증으로 생각하였으며 Morgan과 Castleman(1953)⁴⁾이 처음으로 양성 림프상피성 병소의 정확한 조직병리학적 소견을 기술하였다. Bertram과 Halberg(1964)⁵⁾는 양성 림프상피성 병소에서 타액선 도관의 자가항체(autoantibody)를 발견함으로써 이 질환이 자가면역성 질환임을 입증하였다. Fishleder 등(1987)⁶⁾은 양성 림프상피성 병소의 치료 및 예후 판정의 예측자로서 단클론성(monoclonality) 개념을 제시하였으며 Schmid 등(1982)⁷⁾은 양성 림프상피성 병소와 림프종과의 직접적 관계를 증명하기 위해서 면역조직화학을 처음으로 도입하였다.

저자들은 서울대학교병원 치과병원에 내원한 환자에서 임상·방사선학적 및 조직병리학적 검사를 통해 양성 림프상피성 병소로 확진된 증례를 경험하였기에 문헌고찰과 함께 보고하는 바이다.

II. 증 례

임상 소견

환자는 33세 여자로서 양측성 이하선 종창 및 구강 건조증을 주소로 본원에 내원하였다. 양측 이하선 부위의 종창은 1988년에 시작되어 점진적으로 그 크기가 커져서 수 cm에 이르렀으며 1년에 2~3회씩 크기의 증가와 감소가 반복되었

다. 이를 주소로 1992년에 모 종합병원에 내원하여 특별한 외과적 치료없이 약물치료만을 받았으나 별다른 증상의 호전이 없어서 치료를 중단하게 되었다. 이후 구개부위의 건조증이 나타나기 시작했으며 1995년 1월 경부터는 증상이 심해지기 시작하였다.

임상 검사에서 양측 이하선 부위의 종창이 뚜렷하였으며 종창이 있는 부위를 촉진할 때 단단한 느낌을 받았으나 병소 부위의 발적이나 기타 염증 소견을 발견할 수는 없었다. 자발적인 동통을 호소하지는 않았으며 압박시에 불편감을 호소하였다. 구개부에서는 특이한 소견을 관찰하지 못했다. 혈청검사서 rheumatoid factor가 검출되었다.

진단영상 소견

진단영상법으로는 타액선조영술, 타액선 스캔, PNS MRI, 초음파 영상 등을 시행하였다. 타액선조영술은 1995년 5월과 1996년 2월에 실시하였다. 처음 시행한 타액선조영상에서 우측 이하선에서는 정상에 비해 가는 주도관과 실질 부분에 다수의 점상(punctate)의 방사선불투과성 부위가 타액선 전체에 걸쳐 균일하게 관찰되었으며 좌측 이하선에서는 주도관의 근위부에서 협착과 확장의 반복으로 인한 전형적인 sausage string appearance 및 타액선 전체에 균일하게 다수의 점상 또는 구상(punctate or globular)으로 조영제가 묻쳐 있는 것이 관찰되었다. 1996년 2월에 타액선조영술을 재시행한 결과 좌측 이하선에서는 주도관이 정상에 비해서 가늘어져 있었으며 선포의 확장증(acinar ectasia)에 의한 선포의 충전(acinar pooling)이 더 뚜렷해져 소위 "cherry blossom" 또는 "leafless fruit-laden tree"의 모습을 보였다. 또한 실질조직의 하방부는 조영제가 주입되지 않아 intrinsic mass effect를 보였다(Figures 1, 2).

^{99m}TcO₄를 이용한 타액선 스캔상에서 갑상선은 정상으로 보이나 모든 타액선에서 방사성핵종의 섭취가 없었으며 자극 후에도 구강내로 방사성핵종의 분비가 없었다(Figures 3, 4).

95년 12월에 시행한 부비동 자기공명영상(PNS MRI)에서 T1강조영상에서는 이하선과 비슷한 정도의 신호강도(signal intensity)를 보이는 병소가 관찰되었으며 조영제를 주입한 후 영상의 증강(enhancement)은 관찰되지 않았다. T2강조영상에서 좌측과 우측 이하선 내에 각각 1.3 cm, 2.1cm 크기의 고신호강도(high signal intensity)를 보이는 병소가 관찰되었으며 이는 경계가 명확하고 내부에 중격(septum)과 같은 선형 구조물(linear structure)을 포함하고 있었다. 그 외 다른 연조직 병소의 증거는 관찰할 수 없었다(Figures 5, 6).

초음파 영상에서는 좌측 이하선 하방부에 약 20×15 mm, 17×14 mm 정도의 두 개의 저에코성 병소(hypoechoic lesion)가 인접하여 관찰되었으며 경계는 비교적 명확하며 내부는 균질(homogeneous)하였다. 또한 우측 이하선의 하방부에서도 약 15×11mm 크기의 저에코성 병소가 나타났다. 경계는 역시 비교적 명확하였다. 이 밖에 병소의 하방으로 작은 저에코성 병소가 관찰되었다(Figures 7, 8).

조직병리학적 소견

조직학적 검사 결과 정상 선조직을 대체하고 있는 림프구 침윤이 관찰되었으며 배중심(germinal center)을 형성하고 있는 림프여포(lymphoid follicle)도 관찰할 수 있었다. 그리고 병소의 곳곳에 상피근상피도(epimyoeptithelial islands)가 산재되어 있었으며 병소 내부에서 양성 림프상피성 낭(benign lymphoepithelial cyst)이 관찰되었다(Figures 9, 10, 11).

치료

치료는 이하선 적출술 및 종괴의 제거를 동시에 시행하였으며 이개유양피판(auriculomastoid flap)을 이용하여 재건술을 시행하였다.

III. 고 찰

임상적으로 양성 림프상피성 병소는 40대 이후의 중년 여성에 호발되며 타액선과 누선의 편측성 또는 양측성 무통성 종창과 구강 건조증, 안구 건조증 등을 보인다⁸⁾. 이는 주로 이하선에 호발되지만 드물게 악하선에도 발생되며 후자의 경우 임상적으로는 특별한 증상이나 징후가 없다고 하더라도 조직학적으로는 이하선에도 이환된 경우가 있다^{9,10)}. 또한 드물기는 하지만 설하선이나 경구개에 위치하는 소타액선에서 발생된 증례도 보고되어 있다¹¹⁾. 한편 양성 림프상피성 병소는 병소의 크기가 증가와 감소를 반복하는 특이한 병력을 보이기도 하는데 이번 증례에서도 1년에 2-3회씩 병소 크기의 변화가 있었다고 하였다.

양성 림프상피성 병소는 진단영상에서 다음과 같은 소견을 보인다. 타액선조영상에서 초기에는 정상적인 중앙부의 도관계(central duct system)와 다수의 점상 또는 구상(punctate or globular)으로 조영제가 묻쳐 있는 소견이 타액선 전체에 균일하게 분포되어 관찰된다. 특히 점상으로 조영제가 묻쳐 있는 소견은 양성 림프상피성 병소의 진단에 도움이 되는 소견이다. 이 병소가 좀더 진행되어 크기가 더 커지면 구상으로 조영제가 묻쳐 있는 소견을 관찰할 수 있으며 이는 소위 “leafless fruit laden tree”로 불린다.

전산화단층사진에서 초기 병소는 정상으로 보이며 병소가 진행되면 타액선의 비대가 관찰되고 이환된 타액선은 정상보다 감쇠가 증가한다. 이러한 소견은 만성타액선염의 영상과 유사하나 병소가 더욱 진행되면 벌집모양의 영상이 관찰되어 진단에 도움이 된다.

자기공명영상에서 초기 병소는 역시 정상으로 보이며 병소가 진행됨에 따라서 구상의 변화(globular change)가 T1강조영상에서는 이산적(discrete)인 저신호강도로 관찰되며 T2강조영상에서는 고신호강도로 관찰된다. 본 증례에서도 상기한 것과 일치하는 소견이 관찰되었으며 그 내부는 액체로 차 있는 것으로 추정할 수 있다.

진단영상에서 만성 타액선염(chronic sialad-

enitis), Warthin 종양 등을 감별진단해야 한다. 본 증례에서는 타액선조영상에서 좌측 이하선에서 타액관염이 함께 발생된 것을 볼 수 있었는데 이 경우에 진행된 타액선염과 감별을 필요로 하며 방사선학적으로 양성 림프상피성 병소의 경우에 점상이나 구상의 방사선불투과성 초점이 타액선염에 비해서 크기가 균일하고 타액선 전체에 걸쳐 균일한 분포를 보인다는 사실과 임상적으로 무통성이며 혈청검사에서 rheumatoid factor의 검출 등으로 타액선염을 배제할 수 있다. 또한 Warthin 종양 등을 생각해볼 수 있으나 타액선 스캔 상에서 열점(hot spot)을 관찰할 수 없었고 또한 Warthin 종양이 남성 변화(cystic change)를 일으키는 경우에는 일반적으로 낭벽에 국소적 결절상이 관찰되는데 이러한 소견을 관찰할 수 없었다는 사실로 Warthin 종양은 배제할 수 있다¹²⁾. 악하선의 이환 여부에 대해서는 육안적으로 관찰할 수 없었고 PNS MRI와 이하선에 한해서 타액선조영술과 초음파 검사를 시행하였으므로 악하선이 영상내에 포함되지 않아서 악하선의 이환 여부를 언급하기가 조심스럽지만 타액선 스캔상에서 모든 주타액선에 방사성핵종이 섭취되지 않은 사실로 미루어 악하선의 이환도 생각해 볼 수 있다.

현재까지 양성 림프상피성 병소의 원인은 불분명하나 다음과 같은 두 가지의 이론이 있다. 하나는 T helper cell의 기능항진 또는 suppressor cell의 기능저하 등으로 인한 T cell의 활성화가 그 원인이 될 수 있다는 설이며 다른 하나는 타액선 세포의 표면항체가 바이러스에 의해 변형되어 B cell의 항체생산을 자극함으로써 양성 림프상피성 병소가 발생한다는 설이다.

조직학적으로 양성 림프상피성 병소는 소엽내 도관이나 그 기저막 주위에 림프구가 침윤하면서 시작되며 림프구 침윤이 진행됨에 따라서 선포의 위축이 생기고 결국 림프구가 타액선 전체를 대체하게 된다. 이 때 배중심을 형성하고 있는 림프여포가 산재해 있는 소견을 관찰할 수도 있으며 형질세포(plasma cell), 호산구(eosinophil), 다형핵 백혈구(PMN leukocyte) 등도 소수 관찰된다. 또한 상피세포와 근상피세포가 도관내

로 증식하여 상피근상피도(epimyoeptithelial islands)를 형성하는데 이는 양성 림프상피성 병소에 특이적인 조직학적 소견이다⁴⁾. 그러나 이러한 상피근상피도는 양성 림프상피성 병소의 약 40%에서만 관찰 가능하므로 상피근상피도가 관찰되지 않는다고 해서 양성 림프상피성 병소를 배제할 수는 없다.¹³⁾ 진행된 증례에서는 호산성 초자양 물질(eosinophilic hyaline materials)이 침착되어 있는 것을 볼 수 있다. 그리고 병소 내부에서 또는 병소와 인접하여 양성 림프상피성 낭이 존재하는 것을 관찰할 수 있는 경우가 있는데 이러한 낭과 양성 림프상피성 병소와의 관계는 확실히 규명되지 않고 있다. 본 증례의 경우 조직학적 검사 결과 상피근상피도가 병소 부위에 산재되어 있는 것을 관찰할 수 있었으며 림프구가 선조직을 대체한 소견과 배중심(germinal center)을 형성하고 있는 림프여포(lymphoid follicle)도 관찰할 수 있었으므로 양성 림프상피성 병소로 진단하는데 어려움이 없었다. 한편 병소 주위에서 양성 림프상피성 낭을 관찰할 수 있었는데 이는 양성 림프상피성 병소에서 드물게 관찰되며 HIV 감염이 있는 경우에 자주 관찰되는 것으로서 일차적으로 HIV 감염을 의심해 볼 수 있다^{14,15)}. 하지만 본 증례에서는 경부림프절증(cervical lymphadenopathy)이 관찰되지 않았으므로 이를 배제할 수 있으며 양성 림프상피성 병소로 진단하는데 부합되는 소견으로 생각할 수 있다.

치료는 흔히 이환된 타액선의 외과적 절제를 요하지만 대증적인 치료 방식으로서 인공타액이나 인공 누액을 사용할 수도 있다. 예전에는 방사선치료가 이용되기도 했으나 방사선치료는 림프종을 발생시킬 수 있다는 가능성이 보고되어 사용이 금기시되고 있다. 본 증례에서도 이하선 적출술 및 종괴의 외과적 제거를 동시에 시행하였으며 이개유양피판(auriculomastoid flap)을 이용하여 결손부위를 재건하였다.

예후는 대개 양호하다. 그러나 Azzopardi, J.G. 와 Evans(1971)¹⁶⁾는 양성 림프상피성 병소에서 림프종으로 악성전환된 증례를 다수 보고하였으며 그 대부분은 타액선 외부(extrasalivary)에서

발생하였으며 타액선 내부에서 발생한 경우도 있었다고 하였다. 또 Batsakis 등(1975)¹⁷⁾도 타액선내에서 발생한 2증례의 림프종과 병소의 상피도에서 발생한 퇴행성 암종(anaplastic carcinoma) 1증례를 보고하였다.

IV. 결 론

저자들은 양성 림프상피성 병소로 진단된 33세 여자환자에서 임상·방사선학적 및 병리학적으로 다음과 같은 소견을 관찰하였다.

1. 임상적으로 환자는 양측 이하선의 무통성 종창 및 구개부의 건조증을 호소하였으며 혈청 검사에서 rheumatoid factor가 검출되었다.
2. 타액선조영상에서 이하선에서 타액선 전체에 균일하게 분포되어 있는 다수의 점상 또는 구상(punctate or globular)으로 조영제가 묻쳐 소위 "cherry blossom" 또는 "leafless fruit-laden tree"의 모습을 보였다.
3. 타액선 스캔상에서는 이하선에서 방사성핵종의 섭취를 관찰할 수 없었다.
4. 부비동 자기공명영상(PNS MRI)에서 T1강조 영상에서는 이하선과 비슷한 정도의 신호강도를 보이며 T2강조영상에서는 좌측과 우측 이하선 내에 각각 1.3cm, 2.1cm 크기의 고신호강도를 보이는 병소가 관찰되었다.
5. 초음파 영상에서는 좌측 이하선 하방부에 약 20×15 mm, 17×14 mm 정도의 병소가, 우측 이하선의 하방부에서는 약 15×11mm 크기의 병소가 저에코성으로 나타났으며 그 외에도 여러 개의 작은 저에코성 병소가 관찰되었다.
6. 조직병리학적 소견에서 정상 선조직을 대체하고 있는 림프구 침윤과 배중심(germinal center)을 형성하고 있는 림프여포(lymphoid follicle)를 관찰할 수 있었고, 상피근상피도(epimyoeptithelial islands)가 병소에 산재되어 있었으며 양성 림프상피성 낭(benign lymphoepithelial cyst)도 관찰되었다.

참 고 문 헌

1. Mikulicz J : Über eine eigenartige symmetrische Etkrankung der Tränen und Mundspeicheldrüsen. Stuttgart : Beitz Z Chir Festchur Theodor Billroth 610-30, 1892.
2. Sjögren H : Dry keratoconjunctivitis as partial symptom of larger symptom complex. Nord Med 9 : 953, 1935.
3. Godwin JT : Benign lymphoepithelial lesion of the parotid gland (adenolymphoma, chronic inflammation, lymphoepithelioma, lymphocytic tumor, Mikulicz disease) : report of eleven cases. Cancer 5 : 1089-1103, 1952.
4. Morgan WS, Castleman B : A clinicopathologic study of "Mikulicz's disease.". Am J Pathol 29 : 471, 1953.
5. Horowitz Z, Leventon G : A benign lymphoepithelial lesion with malignant transformation developing into Sjögren's syndrome. J Laryngol Otol 94 : 1303-7, 1980.
6. Fishleder A, Tubbs R, Hesse B, Levine H : Uniform detection of immunoglobulin-gene rearrangement in benign lymphoepithelial lesion. N Engl J Med 316(18) : 1118-21, 1987.
7. Schmid U, Helbron D, Lennert K : Development of malignant lymphoma in mucoepithelial sialadenitis (Sjögren's syndrome). Virchows Arch Pathol Anat 395(1) : 11-43, 1982.
8. Kelly DR, Spiegel JC, Maves M : Benign lymphoepithelial lesions of the salivary glands. Arch Otolaryngol 101 : 71-5, 1975.
9. Lee ST, Roman R, Tay A : Benign lymphoepithelial lesion of the submandibular glands. Otolaryngol Head Neck Surg 97(6) : 580-2, 1987.
10. Leung AK, Wong AL, Robson WL, Pinto A : Benign lymphoepithelial lesion(Mikulicz's syndrome) of the submandibular glands in a four-year-old boy. Otolaryngol Head Neck Surg 111(3) : 302-4, 1994.
11. Marker.P. A case of benign lymphoepithelial lesion of the hard palate, Int J Oral Surg 12(5) : 348-54, 1983.
12. Som PM, Brandwein MS, Silvers A : Nodal inclusion cysts of the parotid gland and parapharyngeal space : A discussion of lymphoepithelial, AIDS-related parotid and branchial cysts, cystic Warthin's tumor, and cysts in Sjögren's syndrome. Laryngoscope 105(10) : 1122-8, 1995.
13. Chaudhry AP, Cutler LS, Yamane GM, Satchidanand S, Labay G, Sunderraj M : Light and ultrastructural features of lymphoepithelial lesions of the salivary glands in Mikulicz's disease. J Pathol 146 : 239-50, 1986.
14. Finfer MD, Schinella RA, Rothstein SC, Persky MS : Cystic parotid lesions in patients at risk for the acquired immunodeficiency syndrome. Arch Otolaryngol Head Neck Surg 114(11) : 1290-4, 1988.
15. Weidner N, Geisinger KR, Sterling RT, Miller TR, Yen TS : Benign lymphoepithelial cysts of the parotid gland. A histologic, cytologic, and ultrastructural study. Am J Clin Pathol 85(4) : 395-401, 1986.
16. Azzopardi JG, Evans DJ : Malignant lymphoma of parotid associated with Mikulicz's disease (benign lymphoepithelial lesion). J Clin Path 24 : 744-752, 1971.
17. Batsakis JG, Bernacki EG, Rich DH : Malignancy and the benign lymphoepithelial lesion. Laryngoscope 85 : 389-99, 1975.

-ABSTRACT-

BENIGN LYMPHOEPITHELIAL LESION ARISING IN THE PAROTID GLAND

Rae-Chung Park · Soon-Chul Choi · Tae-Won Park · Dong-Soo You

Department of Oral and Maxillofacial Radiology, College of Dentistry, Seoul National University

The authors diagnosed a 33 years old female as benign lymphoepithelial lesion after undergoing clinical, radiological and histopathological examinations and the characteristics were as follows :

1. Clinically, the patient complained of painless bilateral swelling of the parotid glands and dryness of the palate. Rheumatoid factor was detected in her serum.
2. Sialograms showed punctate or globular collections of contrast media distributed evenly throughout the parotid glands in so-called "cherry blossom" or "leafless fruit-laden tree" appearance.
3. A salivary gland scan showed no uptake of radioisotopes by the parotid glands.
4. At T1-weighted imaging of PNS MRI, the lesions had the same signal intensity as the rest of the gland. At T2-weighted imaging, the lesions could be seen as high signal intensity 1.3 cm and 2.1 cm in diameter in the left and the right parotid gland respectively.
5. Ultrasonogram showed sonolucent lesions 20×15mm and 17×14mm in size in the lower part of the left parotid gland and another 18×11mm in size in the lower part of the parotid gland as well as many other small sonolucent lesions.
6. Histopathologically, lymphocytic infiltration replacing the normal acini and lymphoid follicles containing germinal centers could be seen. Epimyoeptithelial islands were scattered throughout the lesion and benign lymphoepithelial cysts were also observed.

EXPLANATION OF FIGURES

- Fig. 1.** Panoramic view of both parotid sialograms shows multiple scattered punctate or globular collections of contrast materials.
Note that they are fairly uniform in size and distribution throughout the glands.
- Fig. 2.** Panoramic view of left parotid sialogram shows multiple scattered globular collections of contrast material.
- Fig. 3.** Bone scan reveals no uptake in all salivary glands after injection of contrast material.
- Fig. 4.** Bone scan reveals no secretion in all salivary glands after 15 minutes.
- Fig. 5.** Axial T1W MR scan shows multiple punctate low signal intensity areas in both parotid glands.
Note the enlargement of both parotid gland.
- Fig. 6.** Axial T2W MR scan shows large high signal intensity areas in both parotid glands.
: Cystic changes in the benign lymphoepithelial lesion.
- Fig. 7.** Sonogram of the left parotid gland showed sonolucent lesions 20×15mm and 17×14mm in size in the lower part of the left parotid gland.
- Fig. 8.** Sonogram of the right parotid gland showed sonolucent lesions 15×11mm in size in the lower part of the right parotid gland as well as many other small sonolucent lesions.
- Fig. 9.** In gross examination, we observed two cystic changes with multiple nodules projected into the lumen.
- Fig. 10.** The photomicrograph shows the diffuse lymphocytic infiltration and the typical epimyoeipithelial islands.(H & E stain, ×100)
- Fig. 11.** The photomicrograph shows a benign lymphoepithelial cyst.(H & E stain, ×40)

논문사진부도①

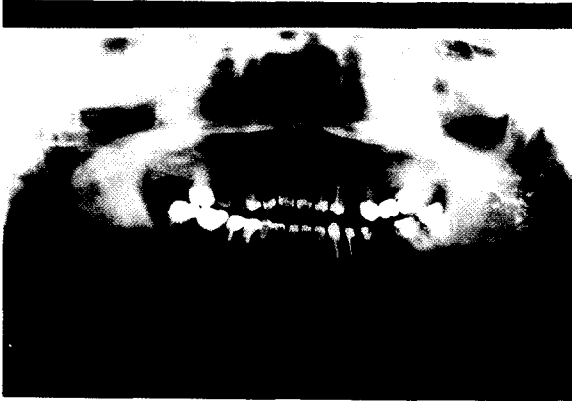

Fig. 1

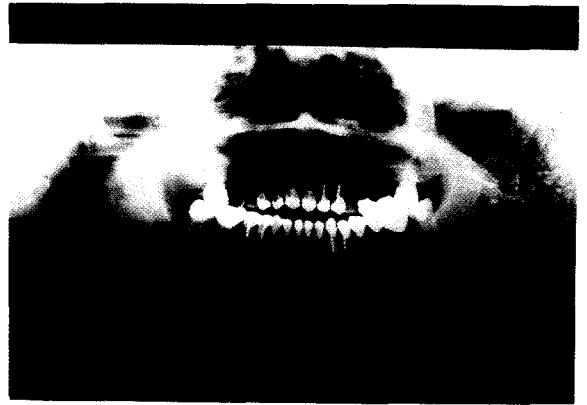


Fig. 2

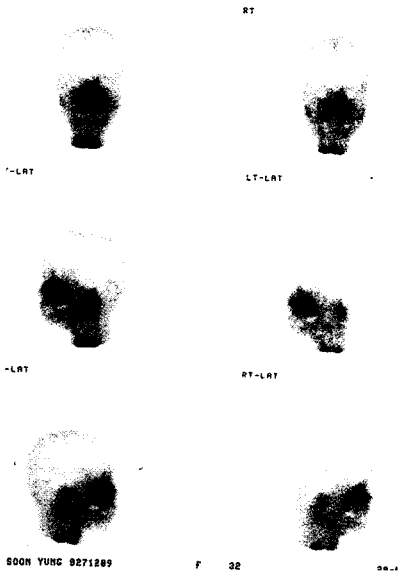


Fig. 3

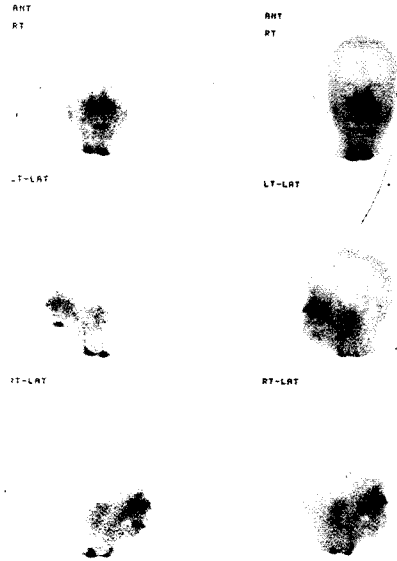


Fig. 4

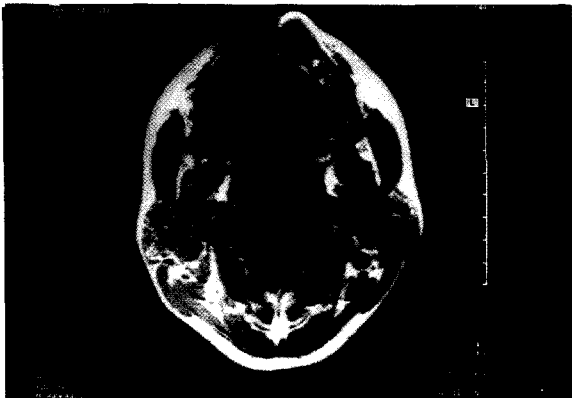

Fig. 5

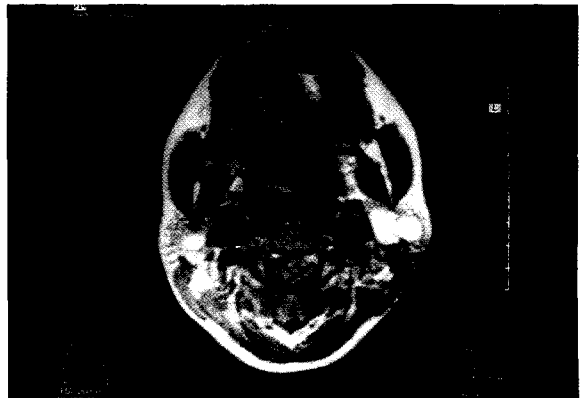

Fig. 6

논문사진부도②

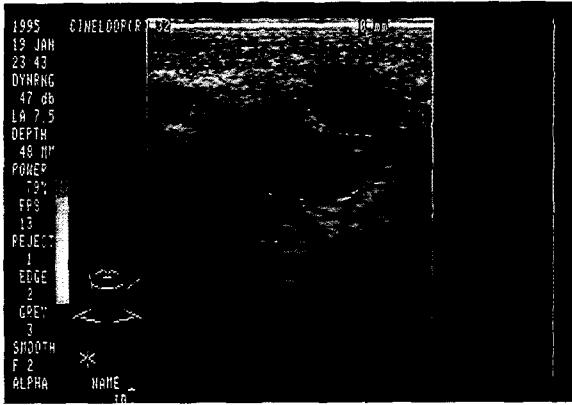

Fig. 7




Fig. 8

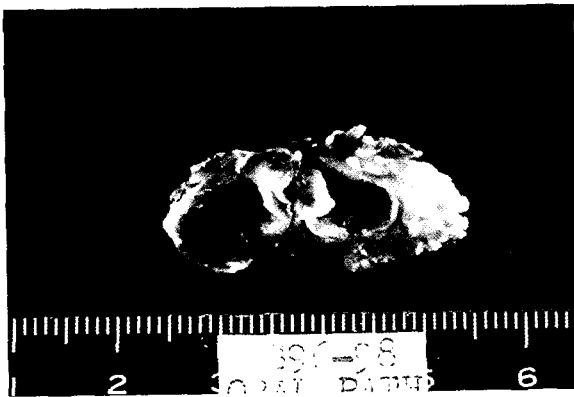

Fig. 9




Fig. 10



Fig. 11