Free-Standing Core-Vent Dental Implant를 이용한 소구치 결손 수복에 관한 임상적 연구(Ⅰ)*

—13 Months Report—

서울대학교 치과대학 치과보철학교실

부교수 梁 在 鎬

Ⅰ. 서 론

Core—Vent Implant system은 1982년 Dr. Gerald A. Niznick에 의해서 소개된 이후로 과거 8년간 미국을 중심으로 광범위하게 시술되어 왔다[16].

또한 ADA에 의해 잠정적으로 승인 받고 있다. 제조업자의 소개에 의하면 5,000 sets의 implant가 판매 되었다고 하며[7] 국내에서도 많이 시술되고 있다.

이 술식은 골 일체성(osseointegration)을 얻는데 필요한 외과적 술식을 단순화하기 위해 고안되었다.

Core—Vent system은 다양한 보철학적 선택을 할 수 있기 때문에 무치악과 부분 무치악에서 광범하게 이용할 수 있게 되었다.

Lum과 Beirne(1986)의 개를 이용한 동물실험[10]과 Lum등(1988)의 원숭이를 이용한 동물실험[11]에서 Brånemark등[7](1984)이 주장한 바와같이 Core—Vent implants도 광학현미경 수준에서 골일체성을 이루고 유지됨이 증명되었다. 또한 Gores등(1989)[9]과 Niznick(1986)등[17]도 인체의 상, 하악에서 골일체성을 보고하였다.

이들의 보고와 골일체성 implants를 위한 다양한 설계에 근거를 둔 Adell등(1981)[2]의 장기간의 결과로 Core—Vent implants의 장기간의 골일체성에 대해 낙관론을 받아들일 수 있게 되었다.

본 연구의 목적은 Brånemark system에 비해 경제적인 Core—Vent Implant를 제 2 소구치 결손 부위에 free-standing Core—Vent implant로 수복하여 임상적, 방사선학적 변화 등을 관찰하여 임상적 예후를 평가하는데 있으며 먼저 13개월간의 시술 결과를 관찰하여 다소 흥미있는 지견을 얻었기에 보고하는 바이다.

Ⅱ. 재료 및 방법

환자 : J○Y 50세

성별 : 남자

주소(主訴) : 하악 제 2 소구치 결손 수복

구강내 소견 : 1년전에 하악 좌측 제 2 소구치를 발치했다 7×5 | 5×7 가공의치(Fig. 1), 1/3 이하의 치조골 흡수를 보였다(Fig. 2a, b). 치아 동요도 : Ⅰ, 비교적 건강한 치은지수, 마모도 : 중, 구강위생상태 : 양호, 통상적인 medical, dental과 방사선학적 평가를 한후 치료계획 및 부작용등을 환자에게 충분히 설명하

※본 연구는 1989년도 서울대학교병원 특진연구비의 보조로 이루어진 것임.

고 동의를 얻었다.

Two-stage 외과적 술식을 시행하였다.

처음 단계로 Core-Vent implant를 장착하고 titanium abutment를 연결하였다. 사용된 술식은 다음과 같다.

먼저 국소마취를 한후 수술전 준비로 drape

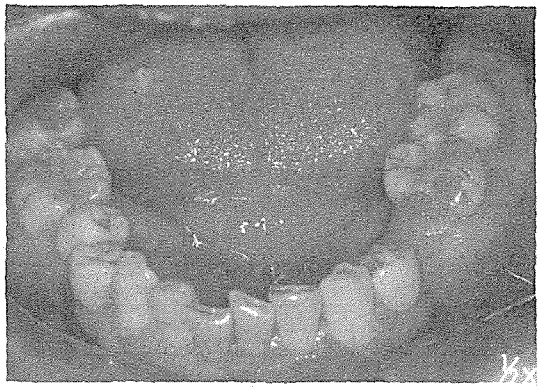

Fig. 1. Preoperative intraoral photograph.

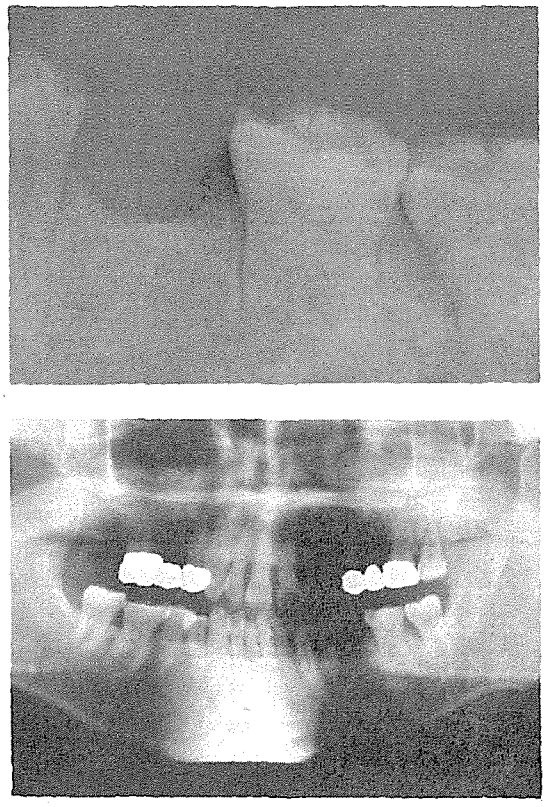

Fig. 2. (a) Preoperative periapical and (b) panoramic radiograph.

한 후 치조제 정상 보다 약간 협측에 절개를 해 full-thickness flap으로 골을 노출시켰다.

골 첨공은 Physiodispenser 2000(Nouvag, Switzerland)(Fig. 3a)를 사용하여 800rpm속도로 생리적 식염수를 공급하면서 spiral drill, spade drill, trephine drill (Fig. 3b)을 사용하여 시행하였고 치조골이 치밀해 bone core를 제거후 implant를 osteotomy한 부위에 놓고(Fig. 4), implant의 육각형 hole내에 hex instrument를 사용하여 hand-ratchet으로 장착하였다. 그 다음 implant의 hex hole내에 polysulfone insert를 넣고(Fig. 5), flaps을 coapt해 봉합사(3-0 black silk)로 봉합하였다. 약물 투여는 penicillin을 5일간 투여하였다. 수술후 2주일동안 자극을 피하도록 하고 유동식과 생리적 식염수로 mouth rinse하도록 하였다. 환자의 recall이 늦어져 6개월후 내원

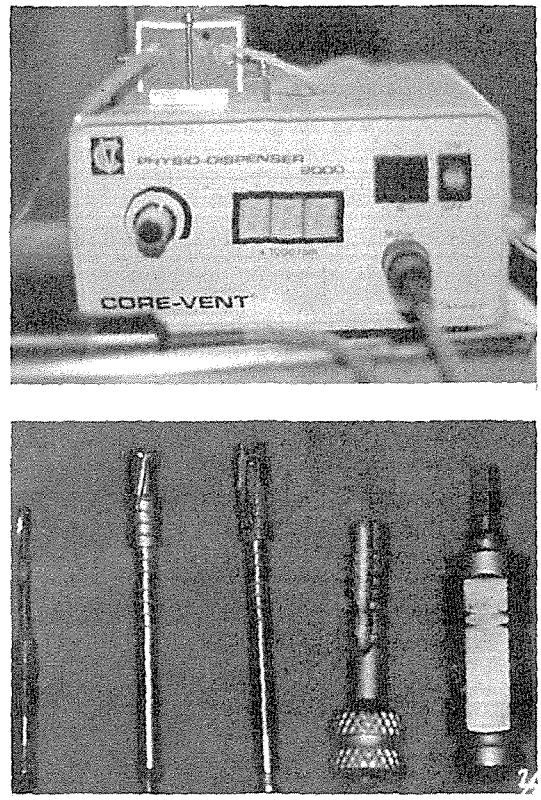

Fig. 3. (a) Physiodispenser 2000 and (b) drilling tools spiral drill, trephine drill, bone tap, hex tool)

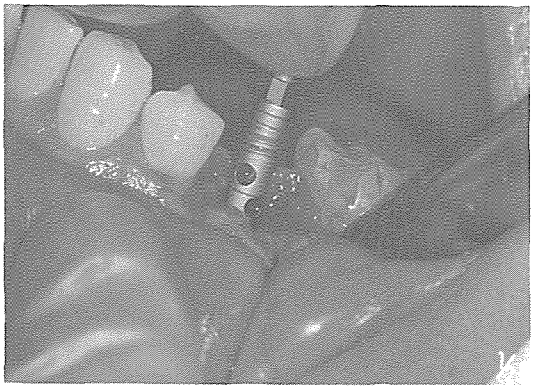

Fig. 4. Core-Vent implant inserted.

Fig. 5. Polysulfone insert was shown through gingiva 6 months after insertion.

하여 절개하고 polysulfone rod를 제거한 후 healing cap을 장착한 후(Fig. 6) surgical Nogenol pack을 부착한후 2주후 pack을 제거하고 지대장치인 titanium abutment를 연결하였다(Fig. 7).

본 증례에서는 기성 coping insert가 너무길어 구강외에서 heatless stone과 disk를 사용하여 cut한후 대합치와의 간격이 1mm이상 뜨게한후 screw-in하였고 Den-Mat crown and bridge cement은 사용하지 않았다. 이상의 시술을 마친후 통법에 따라 vinyl polysiloxane silicone고무인상재로 인상을 채득한후 모형을 제작하여 충분한 embrasure를 갖도록 Type III gold alloy로 전부주조금관(Fig. 8)을 제작하고 장기간 관찰을 위해 협측 치경부상방에 hook를 달고 Cavitec으로 임시 접착하고(Fig. 9), implant식립13개월후 다시 내원하여 구강

Fig. 6. Healing cap was insrted into hexagon of the implant.

Fig. 7. Titanium coping insert was screwed into internally threaded implant.

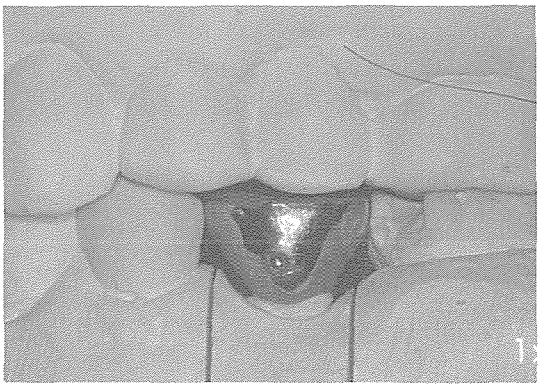

Fig. 8. Finished gold crown on the working cast.

검사(Fig. 10a) 및 periapical, panoramic x-ray촬영(Fig. 10b, c)을 하였다.

Fig. 9. Gold crown cemented on Core-Vent titanium abutments.

III. 연구결과

환자태도는 매우 협조적이었고 구강 위생상태는 비교적 좋았다. 그러나 2개월후 내원시 crown이 변위되어 있고 근심부 contact이 약간 loose해져 cementation의 잘못으로 알고 재제작 하였으나 이것은 titanium coping insert screw가 회전된 것으로 판정되었다.

coping insert에 flat한 면이 있어 상부구조인 금관의 회전을 막을 수 있게 되어 있으나 coping insert의 neck부분의 screw가 loose해진 것이 그 원인이라 사료된다. 환자는 전혀 동통을 호소하지 않았고 편안하다고 하였다.

Panoramic이나 표준 x-ray상으로 implant 주위에 radiolucency나 골흡수증상이 경미하였고 implant 동요가 없었으며 치은염의 증상도 없이 잘 치유되고 있음을 관찰할 수 있었다 (Fig. 10).

IV. 총괄 및 고안

Schnitman과 Schulman(1979)의 치과 implant의 성공기준[21]은 다음과 같다.

1. 어느 방향에서나 1mm이하의 동요를 나타내야 한다.
2. radiolucency가 없어야 하고
3. 치조골 상실은 전 implant길이의 1/3이하일 것이며
4. 치은염증은 치료될 수 있어야 하고, 증상과 감염이 없고, 인접치의 손상이 없으며 paresthesia나 anesthesia가 없고 하악관, 상악동, 비강의 floor를 침범하지 않아야 한다.
5. 전 증례의 75%에서 5년이상의 기능적 service를 해야한다.

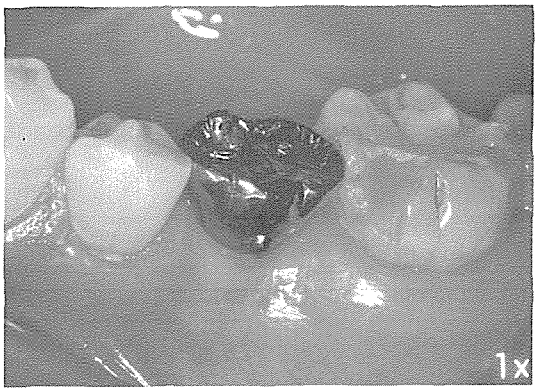

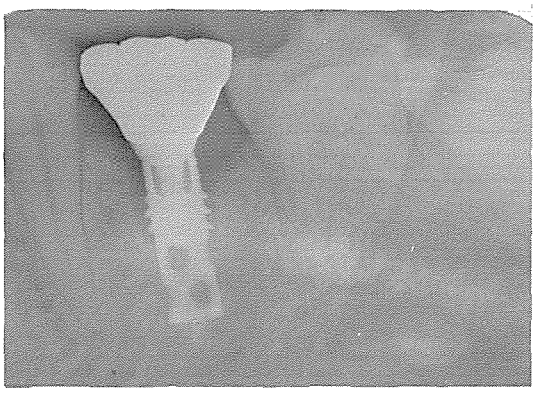

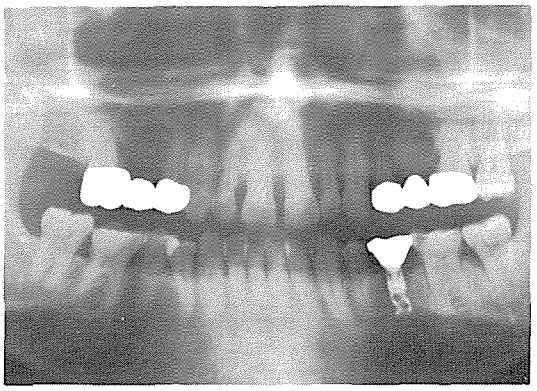

Fig. 10. (a) Intraoral photograph, (b) periapical and (c) panoramic radiograph taken at 13 months post-insertion of Core-Vent implant.

한편 Albrektsson 등(1986)에 의해 제시된 implant성공기준[3]은 다음과 같다.

1. 임상적으로 실험시 개개의 납착되지 않은 implant는 동요가 없어야 하며

2. radiograph에서 peri-implant radiolucency를 나타내지 않아야 한다.

3. 수직적 골소실은 implant사용 첫해 이후에는 매년 0.2mm이하일 것이며

4. 지속적 비가역적 자각 및 타각 증상 즉 동통, 감염, neuropathies, paresthesia가 없어야하며 하악관의 침범이 없어야 한다.

5. 최소한 5년간에 85%, 10년간 80%의 성공율을 나타내야 한다.

Osseointegrated implants의 장기간의 predictability가 Albrektsson[3](1986), Cox 등[8](1987)에의해 기술되었다.

골 일체성은 임상적, 방사선학적, 현미경적 수준에서 living bone과 implant표면간에 섬유조직의 개재가 없이 close, intimate contact 이라고 기술되어 왔다.

Core-Vent implants는 동물과 인간실험에서 골 일체에 관한 이런 기준을 만족 시키는 것이 증명되었다.

Patrick(1989)등의 연구[20]에서도 같은 결과였고 implant의 성공에 관한 한계가 많이 있으나 implant의 상실은 항상 실패를 의미한다.

Adell(1985)등[1]은 Brånemark fixture의 장기결과에서 5-12년간의 결과는 상악 implants는 하악보다 성공율이 낮았다. 즉 상악에서는 734개를 식립해 1년후 88%에서, 5-12년후에는 84%로 떨어졌다.

하악에서는 721개 fixture중 첫해에는 94%가 성공했고 5-12년후에는 93%를 나타냈다.

Patrick은 601개의 상악 implants중에서 1년후 성공율로 92.7%, 2-4년 후에는 96.7%의 성공율을 나타냈다[20].

즉 Brånemark implants는 Adell(1985), Mito(1989)등[13]의 보고와같이 상악이 하악보다 성공율이 낮은데 비해 기능을 하면서 2년이 지나 단한개의 implant 상실은 Brånemark가 기능시 처음 1-2년 후 어떤 implant 실패는 일어나는것 같지않다고 한말을 지지해주는 것이다.

이 것은 osseointegrated Core-Vent implant의 효과를 평가하기에 2년이 적당하다는 것을 의미하며 single crown을 지지하는 모든 개개의 implants는 osseointeration을 유지한다.

원래는 titanium이나 cast inserts (abutment)는 composite cement으로 영구 접착시켜야 하나 본 연구에서는 완전한 적합과 임상적 예후를 관찰하기위해 cement을 사용하지 않았다.

mobility, peri-implant radiolucency, gingival inflammation 등을 참고로 하여 osseointegration을 확인한 후에 single crown을 장착하였다.

그 밖에 전악무치악시에는 overdenture나 fixed detachable denture로 수복할 수 있다. 부분 무치악에서는 자연치에 연결하거나 완전히 implant로만 support되게해 single crown이나 fixed bridge를 할 수 있다.

Patrick 등의 osseointegration에 대한 평가기준은 다음과 같다.

1. Mobility : 임플랜트 동요는 abutment 장착후 또는 그위에 수복물 장착후 mirrors나 cement spatula 같은 두 기구의 metal handle 사이에 놓고 heavy rocking force를 줘 평가했다. 만일 mobility가 없으면 zero로 평가했다.

2. Peri-implant radiolucency : 매년 모든 implants에 panoramic radiograph를 촬영하였고 long cone periapical radiograph는 부분무치악 환자에게 수복물 장착 1-3개월 부터 촬영하였다. 확대하지 않고 봐 radiolucency 있으면 제거했다.

3. 치은염증 : 어떤 특정한 index를 사용하지 않았고 implant 주위에 red, swelling 있을시 index finger로 협, 설측에 압박을 가해 화농성 삼출물이 나와 항생제와 외과적 치료로 반응이 없으면 실패로 간주해 제거한다.

Panoramic, periapical radiograph로 각 implant의 근, 원심 vertical bone loss를 매년

관찰한다.

그러나 이것은 성공기준으로 사용하지 않았다.

Core-Vent의 neck, groove와 threads는 쉽게보이며 1mm간격으로 되어있어 골 흡수를 계측할 수 있고 3mm이상의 bone loss만을 기록했다.

Dr.Patrick(1989)등은 1605개의 Core-Vent implant 중 96%이상의 성공율을 보고했다.

특히 상악, 하악간에 차가 없었고 완전 무치악과 부분 무치악간에도 성공율에 차가 없다고 보고하였다[20].

부분 무치악에서 implant의 위치는 성공과 실패를 결정하는 요소는 아닌것 같다. 즉 implant가 전방이건 후방이건 상하악 공히 97%이상의 성공율을 보였다고 하였다.

Cox와 Zarb(1987)[8]에 의하면 통상적인 연조직 건강 indexes는 implant효용성에 대한 척도는 아니라는 증거가 점증하고 있는것 같다고 하였고, 이것은 gingival indicies는 implant 성공에 대한 믿을만한 지표는 아니라는걸 의미하나 치은감염은 implant 실패의 주요 원인이라고 인용되어 왔다(Newman과 Flemmig 1988)[15].

Malmqvist등[12](1990)은 3-48개월간 추적된 43예의 Core-Vent implants 중 11예가 실패했고 그것은 Schnitman등의 성공기준으로는 37.2%가 성공하였으나 Albrektsson 등의 성공기준으로는 9.5%만 성공했다고 보고했다[12].

Moy의 연구[14]에서 0-3년간 상악과 하악에서 각각 58%와 68%만 성공했다고 했다. 따라서 앞으로 국내에서도 더 많은 임상보고가 필요할 것으로 사료된다.

V. 결 론

저자는 하악 제2소구치 결손부를 free-standing Core-Vent implant로 수복한 후 13개월간 관찰하여 임상적으로 다음과 같은 결론을 얻었다.

1. 단일치아 결손에 Core-Vent implant가 효과적으로 이용될 수 있었고 인접치를 삭제해 가공의치를 할 필요가 없었다.
2. Screw-in coping insert가 교합력에 의해 회전되는 것을 관찰할 수 있었다.
3. Coping insert는 길이를 조절할 필요가 있었다.
4. Implant식립후 13개월간의 임상적 검사와 방사선 사진에서 치은 염증이나 동통, 치조골 흡수를 관찰할 수 없었다.

REFERENCES

1. Adell R: Long-term treatment results. In: Osseointegration in clinical dentistry. P-I Branemark et al Eds., Chicago: Quintessence Publ Co. 175, 1985.
2. Adell R, Lekholm U, Rockler B, Brånemark PI: A 15-year study of osseointegrated implants in the treatment of edentulous jaw. Int J Oral Surg 10:387, 1981.
3. Albrektsson T, Zarb G, Worthington P, Eriksson AR: The long-term efficacy of currently used dental implants: A review and proposed criteria of success. Int J Oral Maxillofac Implants 1:11, 1986.
4. Albrektsson T, Lekholm U: Osseointegration: Current state of the art. Dent Clinics North America 33:537, 1989.
5. Albrektsson T, Dahl E, Enbom L et al: Osseointegrated oral implants. A Swedish multicenter study of 8139 consecutively inserted Nobelpharma implants. J Periodontol 59:287, 1988.
6. Brånemark PI, Adell R, Albrektsson J, Lekholm U, Lindstrom J, Rockler B: An experimental and clinical study of osseointegrated implants penetrating the nasal cavity and maxillary sinus. J Oral Maxillofac

Surg 42:497, 1984.

7. Core-Vent Corporation: Invitation to luncheon and implant program in Boston, October 2, 1988.
8. Cox J, Zarb G: The longitudinal clinical efficacy of osseointegrated dental implants: A 3-year report. Int J Oral Maxillofac Implants 2:91, 1987.
2:91, 1987.
9. Gores RJ, Hayes CK, Unni KK: Postmortem examination of six maxillary Core-Vent implants: Report of a case. J Oral Maxillofac Surg 47:302, 1989.
10. Lum LB, Beirne OR: Viability of the retained bone core in the Core-Vent dental implants. J Oral Maxillofac Surg 44:341, 1986.
11. Lum LB, Beirne OR, Dillings M, Curtis TA: Osseointegration of two types of implants in nonhuman primates. J Prosthet Dent 60:700, 1988.
12. Malmqvist JP, Sennerby L: Clinical report on the success of 47 consecutively placed Core-Vent implants. Int J Oral Maxillofac Implants 5:53, 1990.
13. Mito RS, Lewis S, Bewmer J III, Perri G, Moy PK: The UCLA implant study-A three year review of the Brånemark implant system success rate. J Calif Dent Assoc 17: 12, 1989.
14. Moy P: Abstract. Second International Congress on Preprosthetic Surgery, Palm Springs, California. May, 1987.
15. Newan MG, Flemmig TF: Periodontal consideration of implants and implant associated microbiota. J Dent Educ 52: 737, 1988.
16. Niznick GA: The Core-Vent implant system. J Oral Implantol 10:379, 1982.
17. Niznick GA: Osseointegration — An idea whose time has come. Destinations 10: 44, 1986.
18. Niznick GA: A multimodal approach to implant prosthodontics. Dent Clinics North America 33.569, 1989.
19. Parr DG, Steflik DE, Sisk AL, Aguero A: Clinical and histological observation of two-stage titanium alloy basket implants. Int J Oral Maxillofac Implants 3:49, 1988.
20. Patrick D, Zosky J, Lubar R, Buchs A: The longitudinal clinical efficacy of Core-Vent dental implants: A 5-year report. J Oral Implant 15:95, 1989.
21. Schnitman PA, Shulman LB: Recommendations of the consensus development conference on dental implants. J Am Dent Assoc 98:373, 1979.

– ABSTRACT –

CLINICAL OBSERVATION OF FREE-STANDING CORE-VENT DENTAL IMPLANT TO REPLACE PREMOLAR (I)

– 13 MONTHS REPORT –

Jae-Ho Yang, D.D.S , M S.D., Ph. D.

Department of Prosthodontics, College of Dentistry, Seoul National University

According to Dr. Niznick's alternative two-stage surgical technique, the author installed 3.5mm x 8mm Core-Vent Implant (Core-Vent Corporation, Encino, CA, U.S.A.) as a free standing abutment to replace lower left second premolar of 50-year-old male patient.

From the foregoing procedure the author obtained the following results

1. Free-standing Core-Vent Implants can be used to replace single premolar effectively without reduction of adjacent natural teeth.
2. Rotation of screw-in titanium insert (abutment) was observed under occlusal force.
3. Adjustment of height of titanium coping insert was necessary.
4. From the oral examination, patient comments, panoramic and periapical radiograph, there were no evidences in gingival inflammation, pain, reduction of aveolar bone level during the observation period of 13 months postoperatively.