서울의대잡지:제7권 제1호
The Seoul Journal of Medicine
Vol. 7, No. 1, March, 1966

放射線像에 依한 韓國人胎兒骨盤의 化骨에 關한 研究*

Roentgenological Study of the Ossification of the Pelvis in the Korean Fetus

서울大學校 醫科大學 解剖學教室
<指導 張 信 堯 教授>

白 樂 元

I. 緒 言

骨盤은 사람에 있어서는 直立步行하는 關係로 比較解剖學的으로 많은 研究의 對象이 될 뿐 아니라 特히 女性에 있어서는 分娩과 깊은 關係가 있어 性差가 甚하고 生活習性의 差異에 起因하는 人種差가 豫見되어 古來로부터 많은 學者에 依한 體質人類學的研究報告가 있다.

따라서 放射線像에 依한 骨盤化骨에 關한 研究도 적지 않은데 特히 其中 胎兒骨盤을 對象으로 한 研究로는 일찍히 Hess[1], Adair[2], 小畑[3] 等의 小數例에 대한 報告가 있으며 그後 Hill[4], Flecker[5], Noback 및 Robertson[6], Francis[7], 玉置[8], 林[9], 清水[10], 深山[11], 麻生[12] 等이 各各 白人, 黑人 或은 日本人을 對象으로 比較的 詳細히 化骨過程을 研究發表한 바 있다.

韓國人에 있어서의 放射線像에 依한 化骨過程研究로는 生後 成長期의 四肢骨을 材料로 한 李[13], 韓[14], 徐[15] 等의 報告가 있지만 胎兒骨盤을 檢索한 研究는 없다. 胎兒骨盤은 아직 生後에 있을 力學的影響을 받지 않는 것으로 興味있는 體質人類學的研究對象이 되어 있는데 韓國人胎兒骨盤은 金德鉉[16,17], 吳慶根[18,19], 南宮炕[20,21], 林栽建[22,23,24]等에 依하여 그 計測値가 詳細히 報告 되어있다.

著者는 今般 韓國人胎兒骨盤을 放射線으로 撮影하여 그 化骨過程을 詳細히 追究하여 多少의 知見을 얻었음으로 이를 報告한다.

II. 研究材料 및 그 方法

研究材料는 서울大學校 醫科大學 解剖學教室에서 蒐集한 韓國人胎兒로서 第1表에 表示한 바와 같이 胎齡 4月에서 10月에 이르는 男性 195例, 女性 177例이고, 胎月은 主로 Streeter法[25]에 依據하여 그 坐高를 測定하여 決定하였으며 그 身長, 坐高 및 體重의 平均値는 各各 第 2, 第3 및 第4表와 같다.

*本論文의 要旨는 1966年 10月 3日 第16回 大韓解剖學會 및 第9回 大韓體質人類學會學術大會에서 發表하였음.

Table 1. Summary of specimens

F.M.	Male	Female	Total
Ⅳ	3	3	6
Ⅴ	29	21	50
Ⅵ	53	46	99
Ⅶ	42	41	83
Ⅷ	40	40	80
Ⅸ	23	16	39
Ⅹ	5	10	15
Total	195	177	372

F.M.=Fetal month (same as in all the following tables).

Table 2. Stature

F.M.	Sex	n	M±m(M)	σ±m(σ)	V±m(V)
Ⅳ	M	3	153.30(mm)	(mm)	
	F	3	161.83		
Ⅴ	M	29	215.62±3.17	17.05±2.24	7.91±1.04
	F	21	227.14±3.14	14.39±2.22	6.34±0.98
Ⅵ	M	53	282.37±2.76	20.08±1.95	7.11±0.69
	F	46	280.92±2.72	18.47±1.93	6.57±0.69
Ⅶ	M	42	331.06±2.33	15.08±1.65	4.56±0.50
	F	41	345.36±2.74	17.54±1.94	5.08±0.56
Ⅷ	M	40	389.00±2.83	17.87±2.00	4.59±0.51
	F	40	391.25±2.76	17.47±1.95	4.46±0.50
Ⅸ	M	23	428.50±3.14	15.04±2.22	3.51±0.52
	F	16	437.19±3.72	14.87±2.63	3.40±0.60
Ⅹ	M	5	496.50		
	F	10	496.36		

研究方法은 于先 骨盤에서 軟部組織을 全部 除去하고 10% formalin 液에 固定保管하였다가 放射線撮影을 하여 그 所見을 觀察하였다. 그리고 寬骨에 있어서는 左右側 別로 觀察하였지만 事實上 左右側에 差異가 없었음으로 兩側의 成績을 合計하여 平均値를 記載하였다. 放射線撮影機는 美國 General Electric Company 製 300

Table 3. Sitting height

F.M.	Sex	n	M±m(M)	σ±m(σ)	V±m(V)
Ⅳ	M	3	136.00(mm)	(mm)	
	F	3	113.17		
Ⅴ	M	29	146.71±2.14	11.52±1.51	7.85±1.03
	F	21	147.93±2.75	12.61±1.95	8.52±1.32
Ⅵ	M	53	187.57±1.70	12.35±1.20	6.58±0.64
	F	46	189.83±1.67	11.32±1.18	5.96±0.62
Ⅶ	M	42	226.72±1.70	11.00±1.20	4.85±0.53
	F	41	230.96±1.61	10.31±1.14	4.46±0.49
Ⅷ	M	40	263.65±1.85	11.68±1.31	4.43±0.50
	F	40	264.10±1.80	11.36±1.80	4.30±0.48
Ⅸ	M	23	296.52±1.54	7.40±1.09	2.49±0.37
	F	16	299.37±2.02	8.08±1.43	2.70±0.48
Ⅹ	M	5	340.90		
	F	10	332.90		

Table 4. Body weight

F.M	Sex	n	M±m(M)	σ±m(σ)	V±m(V)
Ⅳ	M	3	82.7 (g)	(g)	
	F	3	85.0		
Ⅴ	M	29	216.2±11.02	59.16±7.77	27.36±3.59
	F	21	219.5±13.32	61.02±9.42	27.80±4.29
Ⅵ	M	53	477.7±14.00	101.94±9.90	21.34±2.07
	F	46	499.5±12.53	85.00±8.86	18.91±1.97
Ⅶ	M	42	777.2±20.28	131.40±14.34	16.91±1.85
	F	41	853.8±21.38	136.90±15.02	16.03±1.77
Ⅷ	M	40	1436.5±48.78	308.50±34.49	21.48±2.40
	F	40	1530.5±45.05	284.90±31.85	18.62±2.08
Ⅸ	M	23	1733.0±54.10	259.44±38.25	14.97±2.21
	F	16	1892.5±62.69	250.75±44.33	13.25±2.34
Ⅹ	M	5	2610.0		
	F	10	2780.0		

mA 짜리를 使用하여 40 inches 距離에서 電壓 56 kV, 電流 25 mA, 電出 1/15 秒로 撮影하였으며 Bucky는 使用하지 않었다.

Ⅲ. 研究所見

1. 腸骨의 化骨

腸骨의 化骨過程은 一般成書에 依하면 4胎月 以前에 即 3胎月에 벌써 寬骨臼窩에 가까운 腸骨體에서 始作하는 것이기 때문에 本研究材料에서는 4胎月의 男女性에서 모두 初期化骨像을 볼 수 있다. 即 第5 및 第6表와 第1 및 第2圖에 表示한 바와 같이 男女性에서 全例에 限界가 不分明한 陰影이 出現하고 있어 果然 몇 胎月에 腸骨化骨이 始作 되었는 지를 決定할 수가 없다.

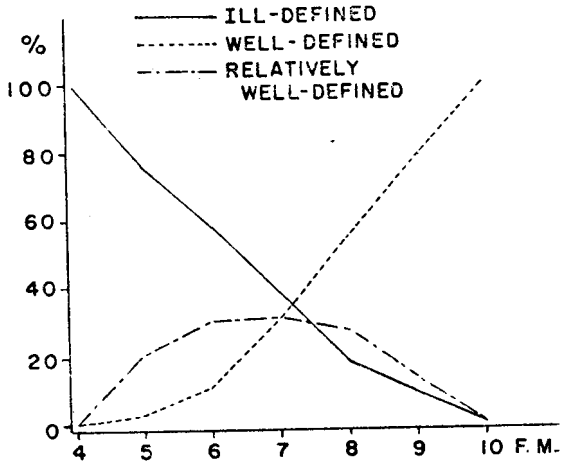

Fig. 1. Appearance of ossification center for ilium in male. (The key is same as in all the following figures.)

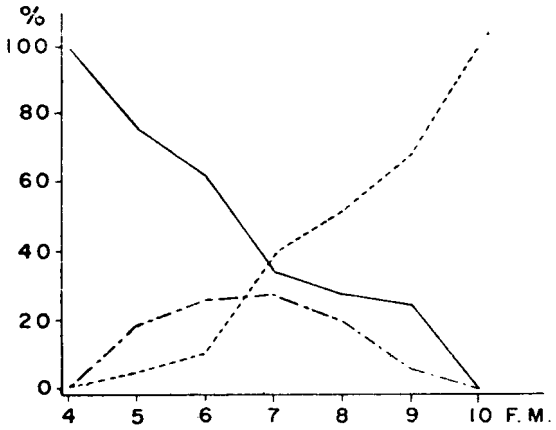

Fig. 2. Appearance of ossification center for ilium in female.

化骨中心은 寬骨臼窩에 가까운 腸骨體에 限界가 不分明한 밝은 均質性陰影으로 나타나고 線條狀陰影이나 斑點狀陰影은 全無한데 胎齡이 增加함에 따라 5胎月 乃至 6胎月 까지는 限界가 比較的 明白한 多少 어두운 陰影이 腸骨翼쪽으로 放線狀으로 擴散되다가 7胎月부터는 急速히 限界가 明白한 陰影이 增加하여 結局 10胎月에서는 腸骨稜을 除外한 腸骨翼의 거의 全域를 占하는 限界가 明白한 陰影으로 代置되게 되고 이에 따라 4胎月에서는 볼 수 없었든 線條狀陰影도 兩性에서 모두 急速히 腸骨稜을 向하는 放線狀으로 出現하여 10胎月에서는 모든 胎兒腸骨에서 이를 볼 수 있다. 또 斑點狀陰影도 男女性에서 모두 4胎月에서는 全然 볼 수 없었든 것이 5胎月에서는 特히 小斑點이 나타나고 7胎月부터는 主로 中斑點이 增加하여 10胎月에서는 男性 1例를

Table 5. Appearance of ossification center for ilium in male

F.M. / Frequency / Finding	Ⅳ (3 cases)		Ⅴ (29 cases)		Ⅵ (53 cases)		Ⅶ (42 cases)		Ⅷ (40 cases)		Ⅸ (23 cases)		Ⅹ (5 cases)	
	n	%	n	%	n	%	n	%	n	%	n	%	n	%
Well	—	—	1	3.4	6	11.3	13	31.0	22	55.0	18	78.3	5	100
Relat	—	—	6	20.7	16	30.2	13	31.0	11	27.5	3	13.0	—	—
Ill	3	100	22	75.9	31	58.5	16	38.1	7	17.5	2	8.7	—	—
Snow	—	—	—	—	—	—	—	—	—	—	—	—	—	—
None	—	—	—	—	—	—	—	—	—	—	—	—	—	—
Fine	—	—	6	20.7	24	45.3	29	69.0	34	85.0	20	87.0	5	100
Poor	—	—	5	17.2	12	22.6	2	4.8	—	—	—	—	—	—
None	3	100	18	62.1	17	32.1	11	26.2	6	15.0	3	13.0	—	—
Gross	—	—	—	—	1	1.9	4	9.5	9	22.5	7	30.4	2	40
Moder	—	—	3	10.3	9	17.0	21	50.0	19	47.5	15	65.2	2	40
Tiny	—	—	9	31.0	15	28.3	6	14.3	5	12.5	—	—	—	—
None	3	100	17	58.6	28	52.8	11	26.2	7	17.5	1	4.3	1	20

Key: Well=Well-defined, Relat=Relatively well-defined, Ill=Ill-defined, Snow=Snow-fleck, None=None-visualization, Fine=Finely streaky, Poor=Poorly streaky, Gross=Grossly mottled-nodular, Moder=Moderately mottled-nodular, Tiny=Tiny nodular (same as in all the following tables).

Table 6. Appearance of ossification center for ilium in female

F.M. / Frequency / Finding	Ⅳ (3 cases)		Ⅴ (21 cases)		Ⅵ (46 cases)		Ⅶ (41 cases)		Ⅷ (40 cases)		Ⅸ (16 cases)		Ⅹ (10 cases)	
	n	%	n	%	n	%	n	%	n	%	n	%	n	%
Well	—	—	1	4.8	5	10.9	16	39.0	21	52.5	11	68.8	10	100
Relat	—	—	4	19.0	12	26.1	11	26.8	8	20.0	1	6.3	—	—
Ill	3	100	16	76.2	29	63.0	14	34.1	11	27.5	4	25.0	—	—
Snow	—	—	—	—	—	—	—	—	—	—	—	—	—	—
None	—	—	—	—	—	—	—	—	—	—	—	—	—	—
Fine	—	—	4	19.0	14	30.4	30	73.2	29	72.5	12	75.0	10	100
Poor	—	—	3	14.3	7	15.2	—	—	1	2.5	—	—	—	—
None	3	100	14	66.7	25	54.3	11	26.8	10	25.0	4	25.0	—	—
Gross	—	—	—	—	2	4.3	3	7.3	10	25.0	6	37.5	3	30
Moder	—	—	5	23.8	16	34.8	21	51.2	21	52.5	6	37.5	6	60
Tiny	—	—	8	38.1	7	15.2	4	9.8	2	5.0	1	6.3	1	10
None	3	100	8	38.1	21	45.7	13	31.7	7	17.5	3	18.8	—	—

除外한 全例에서 大部分이 腸骨體에서 腸骨稜쪽으로 放線狀으로 配列된 中斑點과 大斑點狀陰影을 볼 수 있다.

2. 坐骨의 化骨

坐骨의 化骨은 一般成書에 의하면 4胎月 乃至 5胎月에 始作하는 것으로 記載되어 있다. 本研究에서도 第7및 第8表와 第3및 第4圖에 表示한 바와 같이 4胎月에 男女性에서 各各 1例씩 寬骨臼窩의 後下方에 該當하는 坐骨體部에 限界가 不分明한 半圓形의 均質性陰影이 出現하고 이것이 5胎月에서는 全例에서 限界가 明白한 或은 比較的 明白한 陰影으로 急速히 代置되고 9胎月에서는 거의 完全히 限界가 明白한 陰影이 坐骨枝쪽으로 向하여 垂直位로 놓인 桿狀을 呈하게 된다. 線條狀陰影은 男女性에서 모두 5胎月 까지는 全然 볼 수 없지만 6胎月 부터 明白한 線條狀陰影이 出現하기 始作하여 이것이 胎齡이 增加함에 따라 漸次 그 出現頻度가 높아져서 結局 10胎月에서는 桿狀陰影體內에 大部分이 縱走하는 線條狀陰影이 充滿하게 되고 斑點狀陰影도 5胎月 까지는 全然 出現하지 않다가 6胎月에 비로서 小斑點이 若干 나타나고 그後 中斑點이 漸次 增加하여 10胎月에서 80%의 出現頻度를 볼 수 있어 腸骨化骨에서의 斑點狀陰影보다 頻度가 낮다고 하겠다.

Table 7. Appearance of ossification center for ischium in male

F.M. / Frequency / Finding	IV (3 case)		V (29 cases)		VI (53 cases)		VII (42 cases)		VIII (40 cases)		IX (23 cases)		X (5 cases)	
	n	%	n	%	n	%	n	%	n	%	n	%	n	%
Well	—	—	6	20.7	32	60.4	25	59.5	22	55.0	22	95.7	5	100
Relat	—	—	8	27.6	17	32.1	16	38.1	8	20.0	1	4.3	—	—
Ill	1	32.3	15	51.7	4	7.5	1	2.4	—	—	—	—	—	—
Snow	—	—	—	—	—	—	—	—	—	—	—	—	—	—
None	2	66.7	—	—	—	—	—	—	—	—	—	—	—	—
Fine	—	—	—	—	3	5.7	13	31.0	30	75.0	17	73.9	5	100
Poor	—	—	—	—	—	—	—	—	—	—	—	—	—	—
None	3	100	29	100	50	94.3	29	69.0	10	25.0	6	26.1	—	—
Gross	—	—	—	—	—	—	—	—	—	—	—	—	—	—
Moder	—	—	—	—	—	—	3	7.1	7	17.5	15	65.2	4	80
Tiny	—	—	—	—	4	7.5	3	7.1	2	5.0	2	8.7	—	—
None	3	100	29	100	49	82.5	36	85.7	31	77.5	6	26.1	1	20

Table 8. Appearance of ossification center for ischium in female

F.M. / Frequency / Finding	IV (3 cases)		V (21 cases)		VI (46 cases)		VII (41 cases)		VIII (40 cases)		IX (16 cases)		X (10 cases)	
	n	%	n	%	n	%	n	%	n	%	n	%	n	%
Well	—	—	5	23.8	26	56.5	29	70.7	30	75.0	15	93.8	10	100
Relat	—	—	7	33.3	18	39.1	9	22.0	8	20.0	1	6.3	—	—
Ill	1	33.3	9	42.9	2	4.3	3	7.3	2	5.0	—	—	—	—
Snow	—	—	—	—	—	—	—	—	—	—	—	—	—	—
None	2	66.7	—	—	—	—	—	—	—	—	—	—	—	—
Fine	—	—	—	—	2	4.3	14	34.1	24	60.0	10	62.5	8	80
Poor	—	—	—	—	—	—	—	—	—	—	—	—	—	—
None	3	100	21	100	44	95.7	27	65.9	16	40.0	6	37.5	2	20
Gross	—	—	—	—	—	—	—	—	3	7.5	1	6.3	—	—
Moder	—	—	—	—	—	—	6	14.6	8	20.0	7	43.8	4	40
Tiny	—	—	—	—	1	2.2	—	—	3	7.5	2	12.5	—	—
None	3	100	21	100	45	97.8	35	85.4	26	65.0	6	37.5	6	60

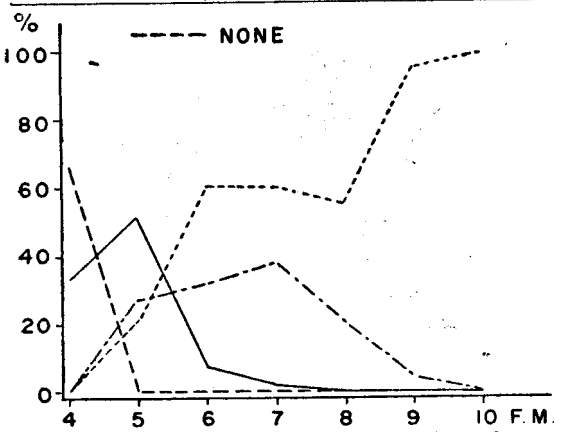

Fig. 3. Apprarance of ossification center for ischium in male. (The key is same as in all the following figures.)

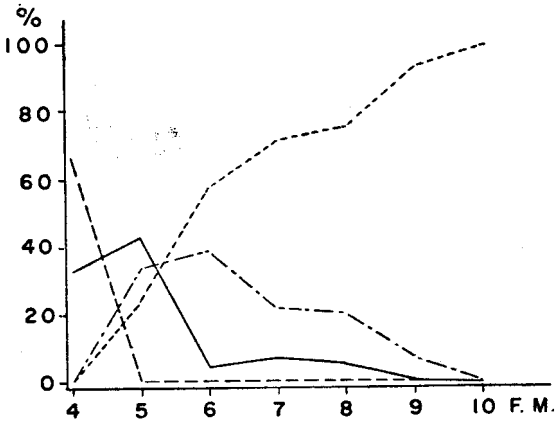

Fig. 4. Appearance of ossification center for ischium in female.

Table 9. Appearance of ossification center for pubis in male

F.M. / Frequency / Finding	Ⅳ (3 cases)		Ⅴ (29 cases)		Ⅵ (53 cases)		Ⅶ (42 cases)		Ⅷ (40 cases)		Ⅸ (23 cases)		Ⅹ (5 cases)	
	n	%	n	%	n	%	n	%	n	%	n	%	n	%
Well	—	—	—	—	—	—	—	—	2	5.0	1	4.3	2	40
Relat	—	—	—	—	1	1.9	1	2.4	4	10.0	11	47.8	2	40
Ill	—	—	16	55.2	52	98.1	41	97.6	34	85.0	11	47.8	1	20
Snow	1	33.3	9	31.0	—	—	—	—	—	—	—	—	—	—
None	2	66.7	4	13.8	—	—	—	—	—	—	—	—	—	—
Fine	—	—	—	—	—	—	—	—	11	27.5	13	56.5	4	80
Poor	—	—	—	—	1	1.9	—	—	—	—	10	43.0	—	—
None	3	100	29	100	52	98.1	42	100	29	72.5	—	—	1	20
Gross	—	—	—	—	—	—	—	—	—	—	—	—	—	—
Moder	—	—	—	—	—	—	—	—	1	2.5	3	13.0	1	20
Tiny	—	—	—	—	—	—	—	—	3	7.5	—	—	—	—
None	3	100	29	100	53	100	42	100	36	90.0	20	87.0	4	80

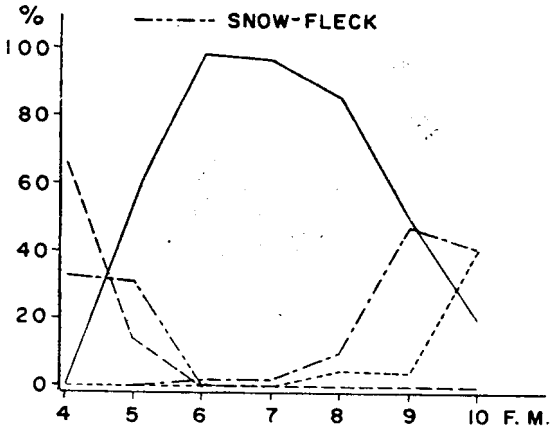

Fig. 5. Appearance of ossification center for pubis in male.
(The key is same as in all the following figures.)

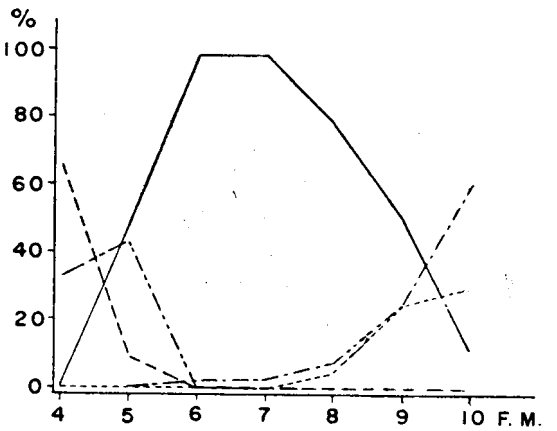

Fig. 6. Appearance of ossification center for pubis in female.

3. 恥骨의 化骨

恥骨은 寬骨中 그 化骨核이 제일 늦게 出現하는 것으로서 一般成書에는 5胎月 乃至 7胎月에 化骨이 始作된다고 記載되어 있다. 本硏究에서는 第9 및 第10表와 第5 및 第6圖에 表示한 바와 같이 男女性에서 다같이 4胎月에서 1例씩 痕跡的인 雪狀斑點이 出現하였을 뿐이고 其他에서는 化骨核을 全然 볼 수 없다. 5胎月이 되면 限界가 不分明한 陰影이 約 50%의 頻度로 出現하고 이것이 6胎月에서는 全例에 나타난다. 그러나 化骨過程은 그 進行이 甚히 緩慢하여 8胎月이 되어야 限界가 比較的 明白한 陰影이 寬骨臼窩에 가까운 恥骨體에 나타나기 始作하여 이것이 恥骨上枝를 恥骨下枝쪽으로 向하는 水平位로 놓인 桿狀을 呈하게 된다. 그러나 10胎月에서도 約 50%만이 限界가 明白한 陰影이 나타나고 約 35%는 限度가 比較的 明白한 陰影이 보이며 餘他는 아직도 限界가 不分明한 陰影으로 남어 있는 것으로 보아 寬骨中에서 그 化骨進行이 제일 늦은 部位라 하겠다. 線條狀陰影도 男女性에서 모두 7胎月 까지는 全然 出現하지 않다가 8胎月에 비로서 桿狀陰影體內에 大部分 縱走하는 明白한 線條狀陰影이 나타나 10胎月에서는 約 80%의 出現頻度를 보이고 있다. 斑點狀陰影은 더욱 稀少하여 역시 8胎月에서 小斑點 乃至 中斑點이 若干 나타나기 始作하지만 10胎月에서도 不過 20%에서 中斑點陰影을 認定할 수 있을 뿐이다.

4. 薦椎體의 化骨

薦椎體의 化骨은 一般成書에는 第1薦骨體는 3胎月

Table 10. Appearance of ossification center for pubis in female

F.M. / Frequency / Finding	Ⅳ (3 cases)		Ⅴ (21 cases)		Ⅵ (46 cases)		Ⅶ (41 cases)		Ⅷ (40 cases)		Ⅸ (16 cases)		Ⅹ (10 cases)	
	n	%	n	%	n	%	n	%	n	%	n	%	n	%
Well	—	—	—	—	—	—	—	—	2	5.0	4	25.0	6	60
Relat	—	—	—	—	1	2.2	1	2.4	7	17.5	4	25.0	3	30
Ill	—	—	10	47.6	45	97.8	40	97.6	31	77.5	8	50.0	1	10
Snow	1	33.3	9	42.9	—	—	—	—	—	—	—	—	—	—
None	2	66.7	2	9.5	—	—	—	—	—	—	—	—	—	—
Fine	—	—	—	—	—	—	5	12.2	14	35.0	10	62.5	9	90
Poor	—	—	—	—	—	—	—	—	—	—	—	—	—	—
None	3	100	21	100	46	100	36	87.8	26	65.9	6	37.5	1	10
Gross	—	—	—	—	—	—	—	—	—	—	—	—	—	—
Moder	—	—	—	—	—	—	—	—	2	5.0	1	6.3	—	—
Tiny	—	—	—	—	—	—	—	—	1	2.5	2	12.5	—	—
None	3	100	21	100	46	100	41	100	37	92.5	13	81.3	10	100

Table 11. Appearance of ossification center for 1st sacral vertebra in male

F.M. / Frequency / Finding	Ⅳ (3 cases)		Ⅴ (29 cases)		Ⅵ (53 cases)		Ⅶ (42 cases)		Ⅷ (40 cases)		Ⅸ (23 cases)		Ⅹ (5 cases)	
	n	%	n	%	n	%	n	%	n	%	n	%	n	%
Well	—	—	2	6.9	6	11.3	16	38.1	23	57.5	19	82.6	4	80
Relat	—	—	1	3.4	12	22.6	10	23.8	8	20.0	1	4.3	—	—
Ill	3	100	26	89.7	35	66.0	16	38.1	9	22.5	3	13.0	1	20
Snow	—	—	—	—	—	—	—	—	—	—	—	—	—	—
None	—	—	—	—	—	—	—	—	—	—	—	—	—	—
Gross	—	—	—	—	—	—	—	—	1	2.5	—	—	1	20
Moder	—	—	—	—	1	1.9	3	7.1	8	20.0	10	43.5	2	40
Tiny	—	—	—	—	2	3.8	4	9.5	3	7.5	2	8.7	—	—
None	3	100	29	100	50	94.3	35	83.3	28	70.0	11	47.8	2	40

Table 12. Appearance of ossification center for 1st sacral vertebra in female

F.M. / Frequency / Finding	Ⅳ (3 cases)		Ⅴ (21 cases)		Ⅵ (46 cases)		Ⅶ (41 cases)		Ⅷ (40 cases)		Ⅸ (16 cases)		Ⅹ (10 cases)	
	n	%	n	%	n	%	n	%	n	%	n	%	n	%
Well	—	—	1	4.8	3	6.5	18	43.9	23	57.5	14	87.5	9	90
Relat	—	—	1	4.8	4	8.6	12	29.3	6	15.0	—	—	1	10
Ill	3	100	19	90.5	39	84.8	11	26.8	11	27.5	2	12.5	—	—
Snow	—	—	—	—	—	—	—	—	—	—	—	—	—	—
None	—	—	—	—	—	—	—	—	—	—	—	—	—	—
Gross	—	—	—	—	—	—	—	—	2	5.0	1	6.3	—	—
Moder	—	—	—	—	1	2.2	2	4.9	11	27.5	6	37.5	4	40
Tiny	—	—	—	—	1	2.2	1	2.4	2	5.0	2	12.5	—	—
None	3	100	21	100	44	95.6	38	92.7	25	62.5	7	43.8	6	60

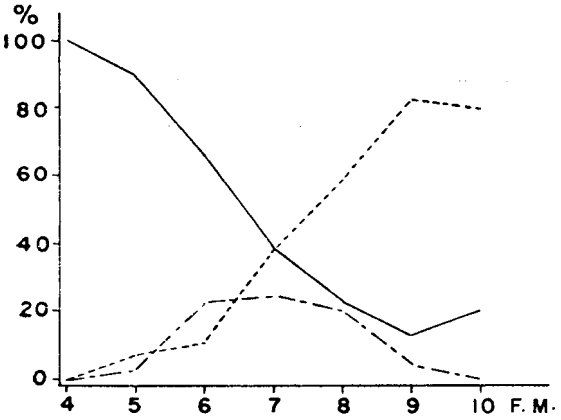

Fig. 7. Appearance of ossification center for 1st sacral vertebra in male.

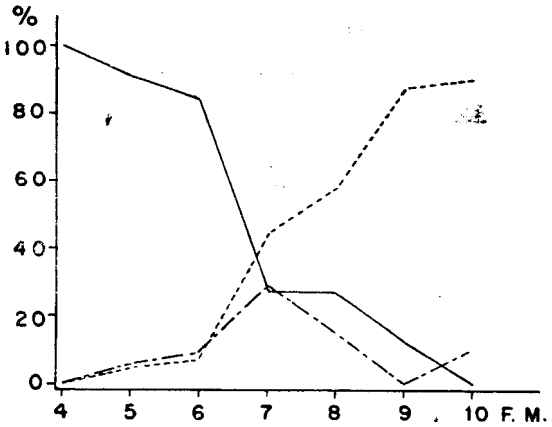

Fig. 8. Appearance of ossification center for 1st sacral vertebra in female.

乃至 4 胎月에 出現하고 下位薦椎體로 가면서 漸次 그 出現이 若干식 늦어져 第5薦椎의 化骨核은 8胎月에 出現하는 것으로 記載되어 있다.

本硏究에 있어서는 第1薦椎에서는 第11및 第12表와 第7및 第8圖에 表示한 바와 같이 3胎月에 벌써 化骨이 開始된 關係로 4胎月의 男女性에서 全例에 限界가 不分明한 均質性인 밝은 橫卵圓形陰影이 出現해 있고 이것이 胎齡이 增加함에 따라 漸次 限界가 明白한 陰影으로 變하여 10胎月에서는 約 85%의 頻度로 限界가 明白한 陰影을 볼 수 있다. 그러나 薦椎의 化骨에서는 胎生全期를 通하여 線條狀陰影은 男女性에서 모두 全然 볼 수 없고 斑點狀陰影은 6胎月에서 부터 若干 出現한 後 胎齡에 따라 增加하며 10胎月에서는 大部分이 中斑點인 陰影이 約 50%의 頻度로 나타 난다.

第2薦椎體에서는 第13및 第14表와 第9및 第10圖에 表示한 바와 같이 4胎月에 限界가 不分明한 陰影이 男女性에서 모두 約 70% 나타나고 餘他例에서는 全然 陰影을 볼 수 없다가 5胎月이 되며는 限界가 不分明한 陰影이 全例에 나타나고 이것이 胎齡이 增加함에 따라 漸次 限界가 明白한 陰影으로 變하여 10胎月에서는 거의 全例에서 限界가 明白한 陰影을 볼 수 있다. 역시 線條狀陰影은 男女性에서 모두 볼 수 없고 斑點狀陰影은 7胎月에 若干 出現하기 始作하여 10胎月에서는 大部分이 中斑點인 陰影이 約 35%의 頻度로 나타난다. 即全體的으로 第1薦椎體에 比하여 그 化骨開始가 約 1胎月 늦다고 하겠다.

第3薦椎體에서는 第15및 第16表와 第11및 第12圖에 表示한 바와 같이 4胎月에서 男女性이 모두 陰影이 全然 없는 것이 約 70%이고 나머지 約 30%에 限界가 不分明한 陰影이 나타나며 5胎月에서는 全例에 限界가 不

Table 13. Appearance of ossification center for 2nd sacral vertebra in male

F.M. / Frequency / Finding	Ⅳ (3 cases)		Ⅴ (29 cases)		Ⅵ (53 case)		Ⅶ (42 cases)		Ⅷ (40 cases)		Ⅸ (23 cases)		Ⅹ (5 cases)	
	n	%	n	%	n	%	n	%	n	%	n	%	n	%
Well	—	—	1	3.4	1	1.9	9	21.4	14	35.0	16	69.6	5	100
Relat	—	—	—	—	7	13.2	10	23.8	11	27.5	4	17.4	—	—
Ill	2	66.7	28	96.6	45	84.9	23	54.8	15	37.5	3	13.0	—	—
Snow	—	—	—	—	—	—	—	—	—	—	—	—	—	—
None	1	33.3	—	—	—	—	—	—	—	—	—	—	—	—
Gross	—	—	—	—	—	—	—	—	—	—	—	—	—	—
Moder	—	—	—	—	—	—	2	4.8	6	15.0	8	34.8	2	40
Tiny	—	—	—	—	1	1.9	1	2.4	1	2.5	2	8.7	—	—
None	3	100	29	100	52	98.1	39	92.9	33	82.5	13	56.5	3	60

Table 14. Appearance of ossification center for 2nd sacral vertebra in female

F.M. / Frequency / Finding	IV (3 cases)		V (21 cases)		VI (46 cases)		VII (41 cases)		VIII (40 cases)		IX (16 cases)		X (10 cases)	
	n	%	n	%	n	%	n	%	n	%	n	%	n	%
Well	—	—	—	—	3	6.5	12	29.3	16	40.0	13	81.3	8	80
Relat	—	—	1	4.8	3	6.5	11	26.8	11	27.5	1	6.3	2	20
Ill	2	66.7	20	95.2	40	87.0	18	43.9	13	32.5	2	12.5	—	—
Snow	—	—	—	—	—	—	—	—	—	—	—	—	—	—
None	1	33.3	—	—	—	—	—	—	—	—	—	—	—	—
Gross	—	—	—	—	—	—	—	—	2	5.0	1	6.3	—	—
Moder	—	—	—	—	—	—	2	4.9	4	10.0	7	43.8	2	20
Tiny	—	—	—	—	—	—	1	2.4	3	7.5	—	—	1	10
None	3	100	21	100	46	100	38	92.7	31	77.5	8	50.0	7	70

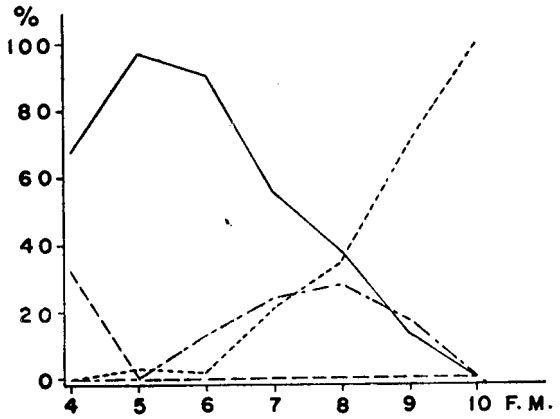

Fig. 9. Appearance of ossification center for 2nd sacral vertebra in male.

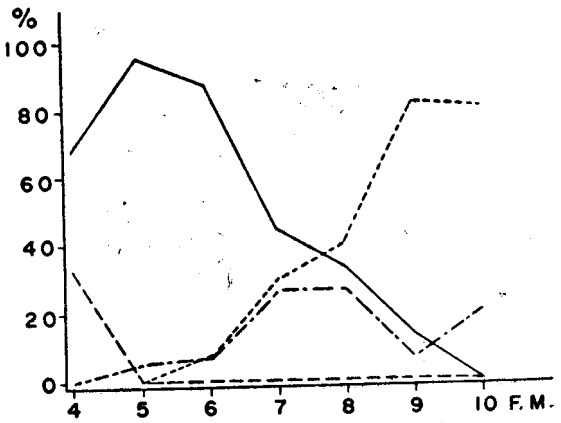

Fig. 10. Appearance of ossification center for 2nd sacral vertebra in female.

Table 15. Appearance of ossification center for 3rd sacral vertebra in male

F.M. / Frequency / Finding	IV (3 cases)		V (29 cases)		VI (53 cases)		VII (42 cases)		VIII (40 cases)		IX (23 cases)		X (5 cases)	
	n	%	n	%	n	%	n	%	n	%	n	%	n	%
Well	—	—	—	—	—	—	6	14.3	8	20.0	12	52.3	5	100
Relat	—	—	—	—	1	1.9	2	4.8	7	17.5	4	17.4	—	—
Ill	1	33.3	29	100	52	98.1	34	81.0	25	62.5	7	30.4	—	—
Snow	—	—	—	—	—	—	—	—	—	—	—	—	—	—
None	2	66.7	—	—	—	—	—	—	—	—	—	—	—	—
Gross	—	—	—	—	—	—	—	—	—	—	—	—	—	—
Moder	—	—	—	—	—	—	1	2.4	3	7.5	5	21.7	1	20
Tiny	—	—	—	—	—	—	1	2.4	1	2.5	1	4.3	—	—
None	3	100	26	100	53	100	40	95.2	36	90.0	17	73.9	4	80

分明한 陰影이 나타나서 이것이 漸次 限界가 明白한 陰影으로 變하여 10胎月에서는 거의 全例에 出現하게 된다. 線條狀陰影은 역시 男女性에서 모두 나타나지 않고 斑點狀陰影은 7胎月에 비로소 若干 나타나고 10 胎月에서는 大部分이 中斑點인 陰影이 約 20%의 頻度로 出現할 뿐으로서 全體的으로第3薦椎體의 化骨進行過程은 第

Table 16. Appearance of ossification center for 3rd sacral verterbra in female

F.M. / Frequency / Finding	IV (3 cases)		V (21 cases)		VI (46 cases)		VII (41 cases)		VIII (40 cases)		IX (16 cases)		X (10 cases)	
	n	%	n	%	n	%	n	%	n	%	n	%	n	%
Well	—	—	—	—	2	4.3	2	4.9	10	25.0	10	62.5	7	70
Relat	—	—	—	—	1	2.2	10	24.4	10	25.0	2	12.5	2	20
Ill	1	33.3	21	100	43	93.5	29	70.7	20	50.0	4	25.0	1	10
Snow	—	—	—	—	—	—	—	—	—	—	—	—	—	—
None	2	66.7	—	—	—	—	—	—	—	—	—	—	—	—
Gross	—	—	—	—	—	—	—	—	—	—	—	—	—	—
Moder	—	—	—	—	—	—	1	2.4	4	10.0	5	31.3	1	10
Tiny	—	—	—	—	—	—	—	—	—	—	1	6.3	—	—
None	3	100	21	100	46	100	40	97.6	36	90.0	10	62.5	9	90

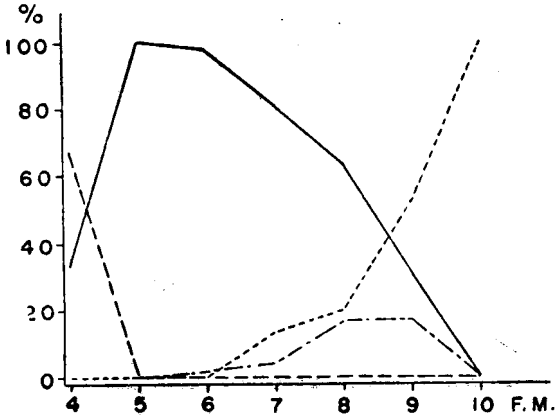

Fig. 11. Appearance of ossification center for 3rd sacral vertebra in male.

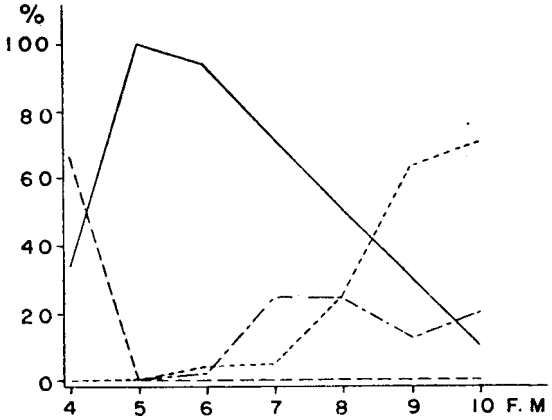

Fig. 12. Appearance of ossification center for 3rd sacral vertebra in female.

2 薦椎體와 大略 同一하다 하겠다.

第 4 薦椎體에서는 第 17 및 第 18 表와 第 13 및 第 14 圖에 表示한 바와 같이 4 胎月에서 男女性이 모두 全例에서 陰影이 全然 나타나지 않고 5 胎月에서는 限界가 不分明한 陰影이 約 60%, 雪狀斑點이 約 30% 나타나고 이것이 漸次 增加하여 7 胎月이 되며는 限界가 不分明한 乃至 比較的 明白한 陰影이 全例에 出現하여 胎齡이 增加함에 따라 限界가 明白한 陰影으로 漸次 代置되

Table 17. Appearance of ossification center for 4th sacral vertebra in male

F.M. / Frequency / Finding	IV (3 cases)		V (29 cases)		VI (53 cases)		VII (42 cases)		VIII (40 cases)		IX (23 cases)		X (5 cases)	
	n	%	n	%	n	%	n	%	n	%	n	%	n	%
Well	—	—	—	—	—	—	1	2.4	3	7.5	7	30.4	—	—
Relat	—	—	—	—	1	1.9	3	7.1	2	5.0	5	21.7	1	20
Ill	—	—	18	62.1	44	83.0	38	90.5	35	87.5	11	47.8	4	80
Snow	—	—	9	31.0	7	13.2	—	—	—	—	—	—	—	—
None	3	100	2	6.9	1	1.9	—	—	—	—	—	—	—	—
Gross	—	—	—	—	—	—	—	—	—	—	—	—	—	—
Moder	—	—	—	—	—	—	—	—	1	2.5	3	13.0	—	—
Tiny	—	—	—	—	—	—	—	—	1	2.5	1	4.3	—	—
None	3	100	29	100	53	100	42	100	38	95.0	19	82.6	5	100

Table 18. Appearance of ossification center for 4th sacral vertebra in female

F.M. / Frequency / Finding	Ⅳ (3 cases)		Ⅴ (21 cases)		Ⅵ (46 cases)		Ⅶ (41 cases)		Ⅷ (40 cases)		Ⅸ (16 cases)		Ⅹ (10 cases)	
	n	%	n	%	n	%	n	%	Ⅸ	%	n	%	n	%
Well	—	—	—	—	—	—	—	—	6	15.0	7	43.8	5	50
Relat	—	—	—	—	1	2.2	2	4.9	5	12.5	—	—	3	30
Ill	—	—	12	57.1	37	80.4	39	95.1	29	72.5	9	56.3	2	20
Snow	—	—	7	33.3	8	17.4	—	—	—	—	—	—	—	—
None	3	100	2	9.6	—	—	—	—	—	—	—	—	—	—
Gross	—	—	—	—	—	—	—	—	—	—	—	—	—	—
Moder	—	—	—	—	—	—	—	—	2	5.0	2	12.5	—	—
Tiny	—	—	—	—	—	—	—	—	—	—	2	12.5	1	10
None	3	100	21	100	46	100	41	100	38	95.0	12	75.0	9	90

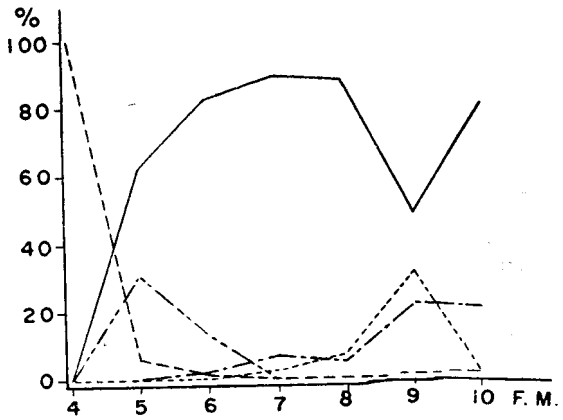

Fig. 13. Appearance of ossification center for 4th sacral vertebra in male.

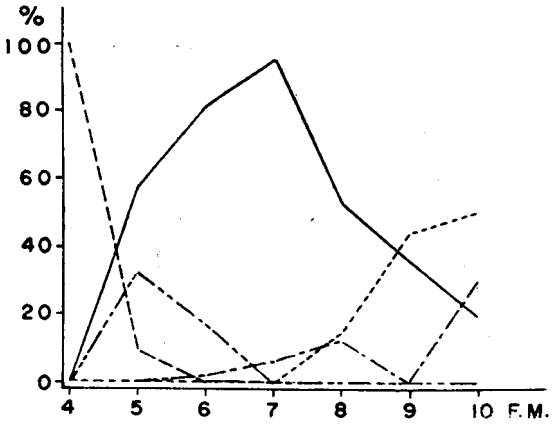

Fig. 14. Appearance of ossification center for 4th sacral vertebra in female.

게 된다. 線條狀陰影은 男女性에서 모두 역시 出現하지 않으며 斑點狀陰影은 8胎月에서야 비로소 中斑點 및 小斑點이 若干 出現하여 10胎月에서는 約 20%의 出現頻度를 보이게 된다.

第5薦椎體에서는 第19 및 第20表와 第15 및 第16圖에 表示한 바와 같이 4胎月에서는 男女性이 모두 陰影이 全然 나타나지 않으며 5胎月에서는 限界가 不分明한 陰影과 雪狀斑點이 約 50%, 6胎月에서는 限界가

Table 19. Appearance of ossification center for 5th sacral vertebra in male

F.M. / Frequency / Finding	Ⅳ (3 cases)		Ⅴ (29 cases)		Ⅵ (53 cases)		Ⅶ (42 cases)		Ⅷ (40 cases)		Ⅸ (23 cases)		Ⅹ (5 cases)	
	n	%	n	%	n	%	n	%	n	%	n	%	n	%
Well	—	—	—	—	—	—	—	—	1	2.5	1	4.3	—	—
Relat	—	—	—	—	—	—	1	2.4	1	2.5	4	17.4	2	40
Ill	—	—	6	20.7	28	52.8	38	90.5	37	92.5	18	78.3	3	60
Snow	—	—	9	31.0	14	26.4	3	7.1	1	2.5	—	—	—	—
None	3	100	14	48.3	11	20.8	—	—	—	—	—	—	—	—
Gross	—	—	—	—	—	—	—	—	—	—	—	—	—	—
Moder	—	—	—	—	—	—	—	—	—	—	1	4.3	—	—
Tiny	—	—	—	—	—	—	—	—	1	2.5	2	8.7	—	—
None	3	100	29	100	53	100	42	100	39	97.5	20	87.0	5	100

Table 20. Appearance of ossification center for 5th sacral vertebra in female

F.M. / Frequency / Finding	Ⅳ (3 cases)		Ⅴ (21 cases)		Ⅵ (46 cases)		Ⅶ (41 cases)		Ⅷ (40 cases)		Ⅸ (16 cases)		Ⅹ (10 cases)	
	n	%	n	%	n	%	n	%	n	%	n	%	n	%
Well	—	—	—	—	—	—	—	—	2	5.0	1	6.3	3	30
Relat	—	—	—	—	—	—	—	—	3	7.5	2	12.5	2	20
Ill	—	—	5	23.8	23	50.0	34	82.9	34	85.0	13	81.3	5	50
Snow	—	—	8	38.1	13	28.3	4	9.8	1	2.5	—	—	—	—
None	3	100	8	38.1	10	21.7	3	7.3	—	—	—	—	—	—
Gross	—	—	—	—	—	—	—	—	—	—	—	—	—	—
Moder	—	—	—	—	—	—	—	—	2	5.0	—	—	—	—
Tiny	—	—	—	—	—	—	—	—	—	—	2	12.5	—	—
None	3	100	21	100	46	100	41	100	38	95.0	14	87.5	10	100

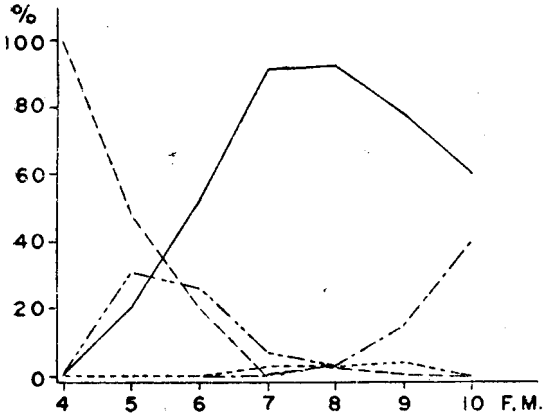

Fig. 15. Appearance of ossification center for 5th sacral vertebra in male.

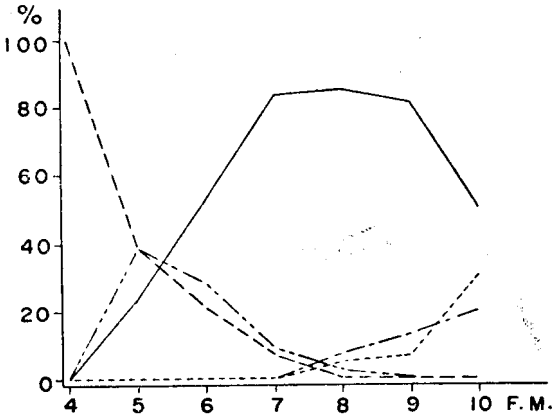

Fig. 16. Appearance of ossification center for 5th sacral vertebra in female.

Table 21. Appearance of ossification center for arch of 1st sacral vertebra in male

F.M. / Frequency / Finding	Ⅳ (3 cases)		Ⅴ (29 cases)		Ⅵ (53 cases)		Ⅶ (42 cases)		Ⅷ (40 cases)		Ⅸ (23 cases)		Ⅹ (5 cases)	
	n	%	n	%	n	%	n	%	n	%	n	%	n	%
Well	—	—	1	3.4	2	3.8	5	11.9	12	30.0	13	56.5	4	80
Relat	—	—	1	3.4	6	11.3	12	28.6	16	40.0	6	26.1	1	20
Ill	1	33.3	27	93.1	45	84.9	25	59.5	12	30.0	4	17.4	—	—
Snow	—	—	—	—	—	—	—	—	—	—	—	—	—	—
None	2	66.7	—	—	—	—	—	—	—	—	—	—	—	—
Gross	—	—	—	—	—	—	—	—	—	—	—	—	—	—
Moder	—	—	—	—	—	—	1	2.4	4	10.0	2	8.7	1	20
Tiny	—	—	—	—	—	—	1	2.4	4	10.0	6	26.1	2	40
None	3	100	29	100	53	100	40	95.2	32	80.0	15	65.2	2	40

不分明한 陰影이 約 70% 나타나고 7胎月이 되며는 거의 全例에서 化骨核을 볼 수 있다. 그러나 限界가 明白한 乃至 比較的 明白한 陰影은 8胎月에야 若干 나타나고 이것이 胎齡이 增加함에 따라 그 頻度가 若干 增加는 하지만 10胎月에서도 50%를 넘지 못한다. 線條狀陰影은 역시 男女性에서 모두 나타 나지 않으며 斑點狀陰影은 小斑點이 8胎月에 若干 出現하지만 10胎月에서도 約 10%의 頻度를 보일뿐 그 出現은 極히 적다 하겠다.

Table 22. Appearance of ossification center for arch of 1st sacral vertebra in female

F.M. / Frequency / Finding	IV (3 cases)		V (21 cases)		VI (46 cases)		VII (41 cases)		VIII (40 cases)		IX (16 cases)		X (10 cases)	
	n	%	n	%	n	%	n	%	n	%	n	%	n	%
Well	—	—	1	4.8	1	2.2	6	14.6	6	15.0	9	56.3	6	60
Relat	—	—	1	4.8	4	8.7	13	31.7	18	45.0	4	25.0	3	30
Ill	1	33.3	19	90.5	41	89.1	22	53.7	16	40.0	3	18.8	1	10
Snow	—	—	—	—	—	—	—	—	—	—	—	—	—	—
None	2	66.7	—	—	—	—	—	—	—	—	—	—	—	—
Gross	—	—	—	—	—	—	—	—	—	—	—	—	—	—
Moder	—	—	—	—	—	—	—	—	2	5.0	3	18.8	2	20
Tiny	—	—	—	—	1	2.2	3	7.3	5	12.5	4	25.0	2	20
None	3	100	21	100	45	97.8	38	92.7	33	82.5	9	56.2	6	60

5. 薦椎弓의 化骨

薦椎弓의 化骨은 一般成書에 依하면 5胎月 乃至 6胎月에 薦椎體化骨核의 바로 外側에 出現하여 漸次 下位薦椎로 가면서 늦어지고 그 化骨核은 內側으로 擴散하여 結局은 薦椎體의 化骨核과 癒合한다고 한다.

本硏究에 있어서는 第1薦椎弓에서는 第21 및 第22表와 第17 및 第18圖에 表示한 바와 같이 4胎月에서는 薦椎體의 側方에 限界가 不分明한 均質性인 圓形陰影이

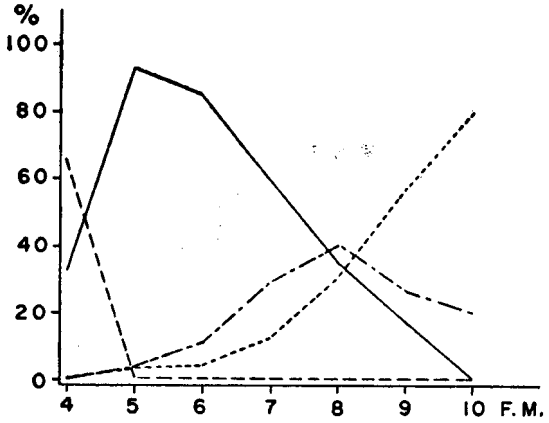

Fig. 17. Appearance of ossification center for arch of 1st sacral vertebra in male.

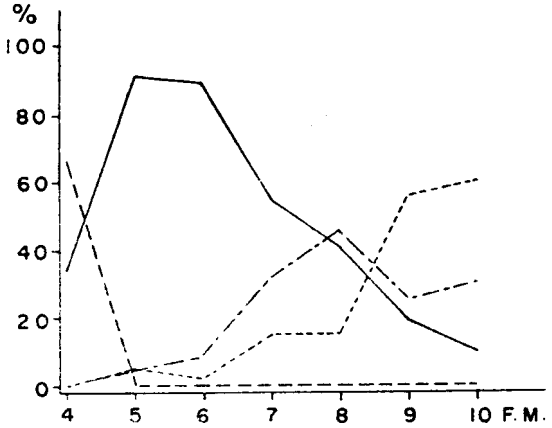

Fig. 18. Appearance of ossification center for arch of 1st sacral vertebra in female.

Table 23. Appearance of ossification center for arch of 2nd sacral vertebra in male

F.M. / Frequency / Finding	IV (3 cases)		V (29 cases)		VI (53 cases)		VII (42 cases)		VIII (40 cases)		IX (23 cases)		X (5 cases)	
	n	%	n	%	n	%	n	%	n	%	n	%	n	%
Well	—	—	—	—	—	—	1	2.4	2	5.0	7	30.4	—	—
Relat	—	—	—	—	1	1.9	5	11.9	10	25.0	7	30.4	4	80
Ill	—	—	19	65.5	51	96.2	36	85.7	28	70.0	9	39.1	1	20
Snow	—	—	—	—	1	1.9	—	—	—	—	—	—	—	—
None	3	100	10	34.5	—	—	—	—	—	—	—	—	—	—
Gross	—	—	—	—	—	—	—	—	—	—	—	—	—	—
Moder	—	—	—	—	—	—	—	—	—	—	—	—	1	20
Tiny	—	—	—	—	—	—	—	—	3	7.5	6	26.1	2	40
None	3	100	29	100	53	100	42	100	37	92.5	17	73.9	2	40

Table 24. Appearance of ossification center for arch of 2nd sacral vertebra in female

F.M. / Frequency / Finding	IV (3 cases)		V (21 cases)		VI (46 cases)		VII (41 cases)		VIII (40 cases)		IX (16 cases)		X (10 cases)	
	n	%	n	%	n	%	n	%	n	%	n	%	n	%
Well	—	—	—	—	—	—	1	2.4	6	15.0	4	25.0	6	60
Relat	—	—	—	—	2	4.3	7	17.1	7	17.5	5	31.3	2	20
Ill	—	—	15	71.4	44	95.7	33	80.5	27	67.5	7	43.8	2	20
Snow	—	—	—	—	—	—	—	—	—	—	—	—	—	—
None	3	100	6	28.6	—	—	—	—	—	—	—	—	—	—
Gross	—	—	—	—	—	—	—	—	—	—	—	—	—	—
Moder	—	—	—	—	—	—	—	—	1	2.5	1	6.2	1	10
Tiny	—	—	—	—	—	—	—	—	3	7.5	3	18.8	3	30
None	3	100	21	100	46	100	41	100	36	90.0	12	75.0	6	60

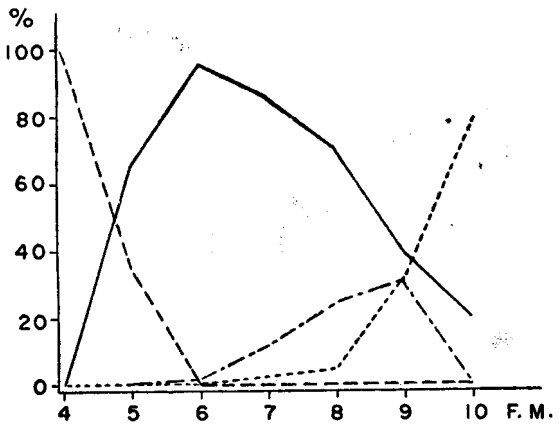

Fig. 19. Appearance of ossification center for arch of 2nd sacral vertebra in male.

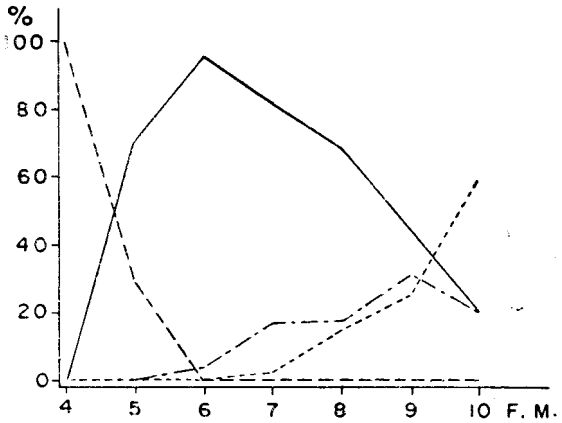

Fig. 20. Appearance of ossification center for arch of 2nd sacral vertebra in female.

Table 25. Appearance of ossification center for arch of 3rd sacral vertebra in male

F.M. / Frequency / Finding	IV (3 cases)		V (29 cases)		VI (53 cases)		VII (42 cases)		VIII (40 cases)		IX (23 cases)		X (5 cases)	
	n	%	n	%	n	%	n	%	n	%	n	%	n	%
Well	—	—	—	—	—	—	—	—	1	2.5	5	21.7	3	60
Relat	—	—	—	—	—	—	1	2.4	8	20.0	8	34.8	1	20
Ill	—	—	11	37.9	46	86.8	41	97.6	31	77.5	10	43.5	1	20
Snow	—	—	2	6.9	—	—	—	—	—	—	—	—	—	—
None	3	100	16	55.2	7	13.2	—	—	—	—	—	—	—	—
Gross	—	—	—	—	—	—	—	—	—	—	—	—	—	—
Moder	—	—	—	—	—	—	—	—	—	—	—	—	1	20
Tiny	—	—	—	—	—	—	—	—	2	5.0	5	21.7	1	20
None	3	100	29	100	53	100	42	100	38	95.0	18	78.3	3	60

男女性에서 모두 約 30%의 頻度로 出現할 뿐이고 餘他에서는 陰影을 全然 볼 수 없다가 5胎月이 되면 限界가 不分明한 陰影이 約 90% 나타나고 나머지는 限界가 明白한 乃至 比較的 明白한 陰影으로 出現하는데 胎齡이 增加함에 따라 後者가 漸次 增加하여 10胎月에서는 限界가 明白한 乃至 比較的 明白한 陰影이 거의 全例를 차지 하게 된다. 薦椎體化骨에서와 마찬가지로 線條狀陰影은 男女性에서 共히 全然 出現하지 않고 斑點狀陰

Table 26. Appearance of ossificaton center for arch of 3rd sacral vertebra in female

F.M. / Frequency / Finding	Ⅳ (3 cases)		Ⅴ (21 cases)		Ⅵ (46 cases)		Ⅶ (41 cases)		Ⅷ (40 cases)		Ⅸ (16 cases)		Ⅹ (10 cases)	
	n	%	n	%	n	%	n	%	n	%	n	%	n	%
Well	—	—	—	—	—	—	—	—	5	12.5	2	12.5	6	60
Relat	—	—	—	—	1	2.2	3	7.5	3	7.5	5	31.3	2	20
Ill	—	—	8	38.1	29	63.0	37	90.2	32	80.0	9	56.3	2	20
Snow	—	—	—	—	2	4.3	1	2.4	—	—	—	—	—	—
None	3	100	13	61.9	4	8.7	—	—	—	—	—	—	—	—
Gross	—	—	—	—	—	—	—	—	—	—	—	—	—	—
Moder	—	—	—	—	—	—	—	—	—	—	—	—	1	10
Tiny	—	—	—	—	—	—	—	—	2	5.0	2	12.5	2	20
None	3	100	21	100	46	100	41	100	38	95.0	14	87.5	7	70

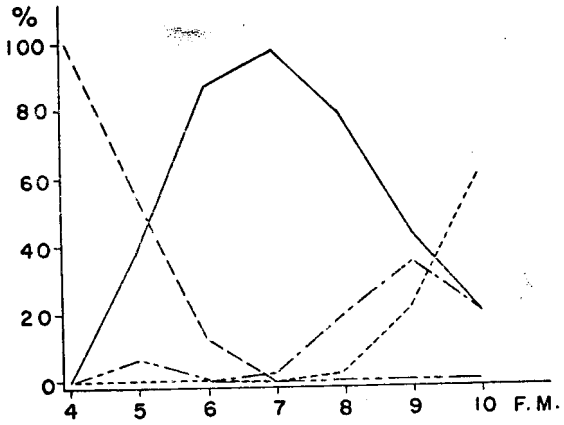

Fig. 21. Appearance of ossification center for arch of 3rd sacral vertebra in male.

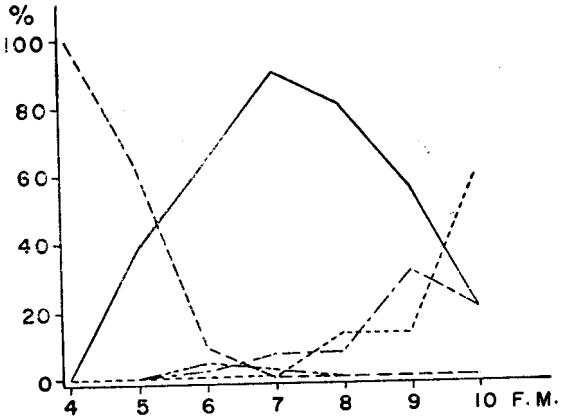

Fig. 22. Appearance of ossification center for arch of 3rd sacral vertebra in female.

影은 7胎月에야 小斑點과 中斑點이 若干 出現한 후 胎齡에 따라 增加하여 10胎月에서는 約 50%의 頻度로 小斑點과 中斑點陰影이 나타나게 된다.

第2薦椎弓에서는 第23및 第24表와 第19및 第20圖에 表示한 바와 같이 4胎月에서는 陰影을 全然 볼 수 없다가 5胎月이 되며는 限界가 不分明한 陰影이 男女性에서 모두 約 70%의 頻度로 出現하고 6胎月에서는 거의 全例에서 限界가 不分明한 陰影을 볼 수 있다. 胎齡이 增加함에 따라 限界가 明白한 乃至 比較的 明白한 陰影이 增加하여 10胎月에서는 兩陰影이 約 80%에 達하게 된다. 線條狀陰影은 역시 男女性에서 모두 出現하지 않으며 斑點狀陰影은 8胎月에서야 비로소 小斑點과 一部 中斑點이 나타나고 이것이 胎齡에 따라 增加하여 10胎月에서는 約 50%의 頻度로 出現하는 것을 볼 수 있다.

第3薦椎弓에서는 第25 및 第26表와 第21 및 第22圖에 表示한 바와 같이 男女性에서 모두 4胎月에서는 역시 陰影을 全然 볼 수 없고 5胎月에서는 限界가 不分明한 陰影과 雪狀斑點이 約 40%의 頻度로 出現하고 6胎月이 되며는 限界가 不分明한 陰影이 約 90%에 達하며 7胎月에서는 限界가 不分明한 것과 比較的 明白한 陰影이 全例에 나타나고 그 後로는 漸次 限界가 明白한 陰影으로 若干씩 代置되어 10胎月에서는 限界가 明白한 것과 比較的 明白한 陰影이 約 80%를 占하게 된다. 線條狀陰影은 역시 男女性에서 모두 出現하지 않으며 斑點狀陰影은 8胎月에 小斑點이 若干 나타나서 漸次 增加하여 10胎月에서는 約 30%의 頻度로 出現하게 된다.

第4薦椎弓에서는 第27 및 第28表와 第23 및 第24圖에 表示한 바와 같이 男女性에서 모두 4胎月에서는 역시 陰影은 全然 볼 수 없고 5胎月에서는 約 10%의 頻度로 限界가 不分明한 陰影이 出現하고 6胎月에서는 限界가 不分明한 것과 雪狀斑點이 約 60% 出現하며 7胎月에서는 이들이 約 90%의 頻度로 增加하고 그 後로는 主로 限界가 比較的 明白한 것과 一部 限界가 明白한 陰影이 若干씩 增加하여 10胎月에서는 이들이 그中 約 40%를 占하게 되고 餘他는 限界가 不分明한 陰影으로

Table 27. Appearance of ossification center for arch of 4th sacral vertebra in male

F.M. / Frequency / Finding	Ⅳ (3 cases)		Ⅴ (29 cases)		Ⅵ (53 cases)		Ⅶ (42 cases)		Ⅷ (40 cases)		Ⅸ (23 cases)		Ⅹ (5 cases)	
	n	%	n	%	n	%	n	%	n	%	n	%	n	%
Well	—	—	—	—	—	—	—	—	1	2.5	1	4.3	—	—
Relat	—	—	—	—	—	—	1	2.4	2	5.0	6	26.1	2	40
Ill	—	—	4	13.8	22	41.5	39	92.8	36	90.0	15	65.2	3	60
Snow	—	—	—	—	9	17.0	2	4.8	—	—	—	—	—	—
None	3	100	25	86.2	22	41.5	—	—	1	2.5	1	4.3	—	—
Gross	—	—	—	—	—	—	—	—	—	—	—	—	—	—
Moder	—	—	—	—	—	—	—	—	—	—	—	—	—	—
Tiny	—	—	—	—	—	—	—	—	1	2.5	2	8.7	1	20
None	3	100	29	100	53	100	42	100	39	97.5	21	91.3	4	80

Table 28. Appearance of ossification center for arch of 4th sacral vertebra in female

F.M. / Frequency / Finding	Ⅳ (3 cases)		Ⅴ (21 cases)		Ⅵ (46 cases)		Ⅶ (41 cases)		Ⅷ (40 cases)		Ⅸ (16 cases)		Ⅹ (10 cases)	
	n	%	n	%	n	%	n	%	n	%	n	%	n	%
Well	—	—	—	—	—	—	—	—	2	5.0	—	—	2	20
Relat	—	—	—	—	1	2.2	2	4.9	3	7.5	3	18.8	2	20
Ill	—	—	2	9.5	16	34.8	33	80.5	34	85.0	13	81.3	6	60
Snow	—	—	—	—	10	21.7	3	7.3	1	2.5	—	—	—	—
None	3	100	19	90.5	19	41.3	3	7.3	—	—	—	—	—	—
Gross	—	—	—	—	—	—	—	—	—	—	—	—	—	—
Moder	—	—	—	—	—	—	—	—	—	—	—	—	1	10
Tiny	—	—	—	—	—	—	—	—	1	2.5	1	6.3	1	10
None	3	100	21	100	46	100	41	100	39	97.5	15	93.7	8	80

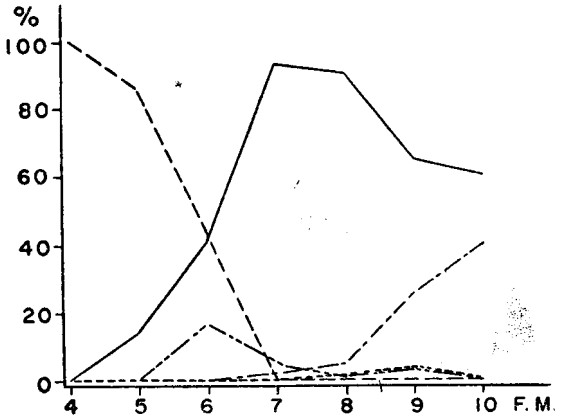

Fig. 23. Appearance of ossification center for arch of 4th sacral vertebra in male.

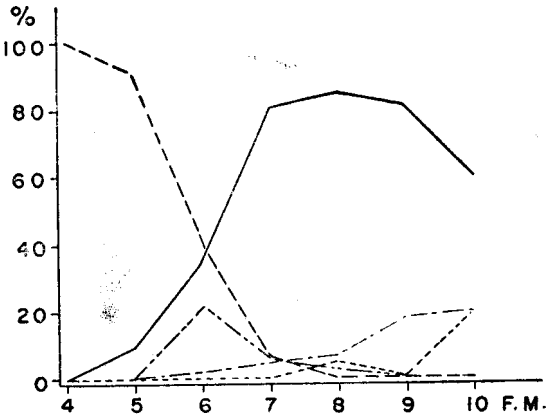

Fig. 24. Appearance of ossification center for arch of 4th sacral vertebra in female.

남아 있게 된다. 역시 男女性에서 모두 線條狀陰影은 出現하지 않으며 斑點狀陰影은 8胎月에 小斑點이 若干 나타나서 胎齡에 따라 若干씩 增加하여 10胎月에서는 主로 小斑點과 一部 中斑點이 約 20%의 頻度로 出現하게 된다.

第5薦椎弓에서는 第29 및 第30表와 第25 및 第26圖에 表示한 바와 같이 4胎月과 5胎月에서는 男女性에서 모두 陰影을 거의 찾아 볼 수 없고 6胎月이 되며는

Table 29. Appearance of ossification center for arch of 5th sacral vertebra in male

F.M. / Frequency / Finding	IV (3 cases)		V (29 cases)		VI (53 cases)		VII (42 cases)		VIII (40 cases)		IX (23 cases)		X (5 cases)	
	n	%	n	%	n	%	n	%	n	%	n	%	n	%
Well	—	—	—	—	—	—	—	—	—	—	—	—	—	—
Relat	—	—	—	—	—	—	—	—	—	—	2	8.7	—	—
Ill	—	—	—	—	4	7.5	24	57.1	34	85.0	20	87.0	5	100
Snow	—	—	1	3.4	12	22.6	8	19.0	3	7.5	—	—	—	—
None	3	100	28	96.6	37	69.8	10	23.8	3	7.5	1	4.3	—	—
Gross	—	—	—	—	—	—	—	—	—	—	—	—	—	—
Moder	—	—	—	—	—	—	—	—	—	—	—	—	—	—
Tiny	—	—	—	—	—	—	—	—	—	—	1	4.3	—	—
None	3	100	29	100	53	100	42	100	40	100	22	95.7	5	100

Table 30. Appearance of ossification center for arch of 5th sacral vertebra in female

F.M. / Frequency / Finding	IV (3 cases)		V (21 cases)		VI (46 cases)		VII (41 cases)		VIII (40 cases)		IX (16 cases)		X (10 cases)	
	n	%	n	%	n	%	n	%	n	%	n	%	n	%
Well	—	—	—	—	—	—	—	—	—	—	—	—	—	—
Relat	—	—	—	—	—	—	1	2.4	—	—	—	—	3	30
Ill	—	—	—	—	4	8.7	21	51.2	37	92.5	16	100	7	70
Snow	—	—	—	—	9	19.6	6	14.6	—	—	—	—	—	—
None	3	100	21	100	33	71.7	13	31.7	3	7.5	—	—	—	—
Gross	—	—	—	—	—	—	—	—	—	—	—	—	—	—
Moder	—	—	—	—	—	—	—	—	—	—	—	—	—	—
Tiny	—	—	—	—	—	—	—	—	—	—	—	—	1	10
None	3	100	21	100	46	100	41	100	40	100	16	100	9	90

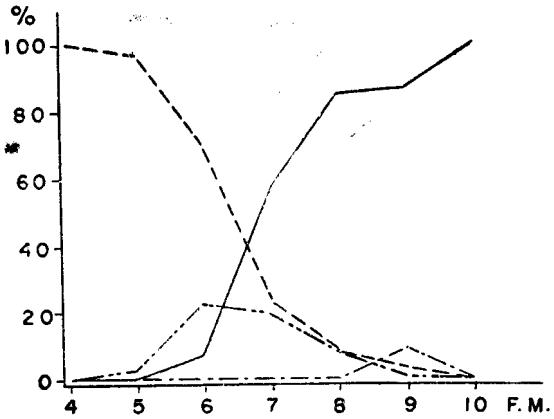

Fig. 25. Appearance of ossification center for arch of 5th sacral vertebra in male.

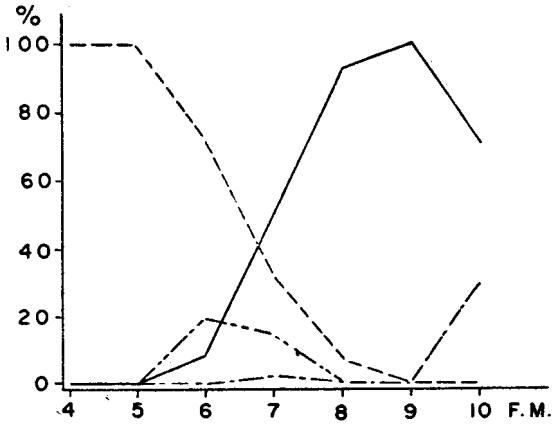

Fig. 26. Appearance of ossification center for arch of 5th sacral vertebra in female.

비로소 限界가 不分明한 陰影과 雪狀斑點이 約 30% 出現하고 이들이 胎齡에 따라 增加하여 8 胎月에는 約 90%의 頻度로 限界가 不分明한 陰影이 出現하여 10 胎月에 이르게 된다. 線條狀陰影은 역시 男女性에서 모두 出現하지 않으며 斑點狀陰影은 9 胎月과 10 胎月에서 各各 1 例가 나타나는 것을 보았을 뿐이다.

6. 薦骨外側部의 化骨

薦骨外側部의 化骨은 一般成書에 依하면 普通 3 個

가 各各 第1, 第2 및 第3前薦骨孔의 上外緣에 存在하며 6胎月 乃至 8胎月에 그 核이 出現하는 것으로 記載되어 있다. 本硏究에서는 第31및 第32表와 第27및 第28圖에 表示한 바와 같이 男女性에서 모두 第1外側部核이 5胎月까지는 陰影을 全然 볼수 없다가 6胎月에야 限界가 不分明한 均質性인 圓形陰影 或은 雪狀斑點이 第1前薦骨孔의 上外緣에 若干 出現하고 이들이 7胎月에서는 約 50%, 8胎月에서는 約 80%로 增加하고 9胎月부터는 全例에 出現함을 볼 수 있다.

第2外側部核은 第33및 第34表, 第29및 第30圖에 表示한 바와 같이 兩性에서 모두 7胎月에야 約 10%의 頻度로 역시 限界가 不分明한 陰影 或은 雪狀斑點으로

Table 31. Appearance of ossifcation center for lateral portion of 1st sacral vertebra in male

F.M. / Frequency / Finding	Ⅳ (3 cases)		Ⅴ (29 cases)		Ⅵ (53 cases)		Ⅶ (42 cases)		Ⅷ (40 cases)		Ⅸ (23 cases)		Ⅹ (5 cases)	
	n	%	n	%	n	%	n	%	n	%	n	%	n	%
Well	—	—	—	—	—	—	—	—	—	—	—	—	—	—
Relat	—	—	—	—	—	—	—	—	—	—	—	—	1	20
Ill	—	—	—	—	1	1.9	12	28.6	33	82.5	21	91.3	4	80
Sonw	—	—	—	—	3	5.7	10	23.8	—	—	2	8.7	—	—
None	3	100	3	100	49	92.4	20	47.6	7	17.5	—	—	—	—

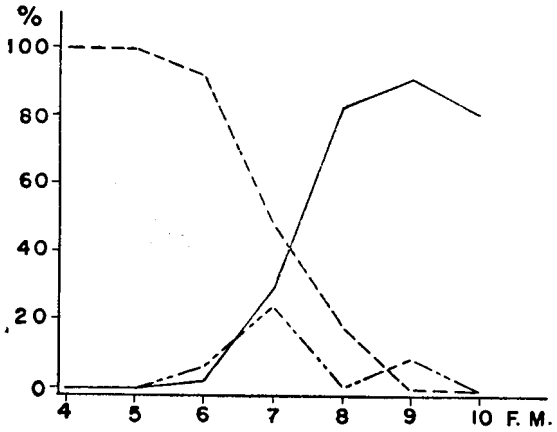

Fig. 27. Appearance of ossification center for lateral portion of 1st sacral vertebra in male.

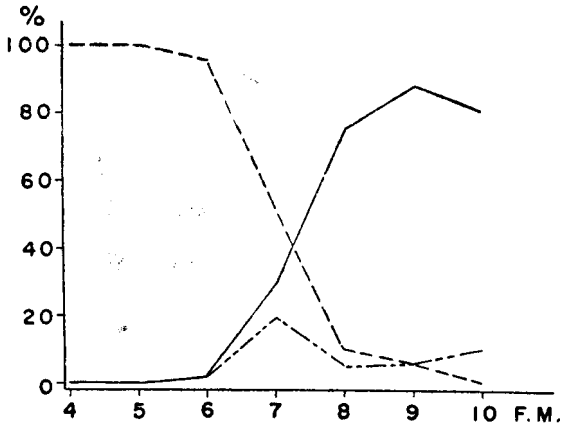

Fig. 28. Appearance of ossification center for lateral portion of 1st sacral vertebra in female.

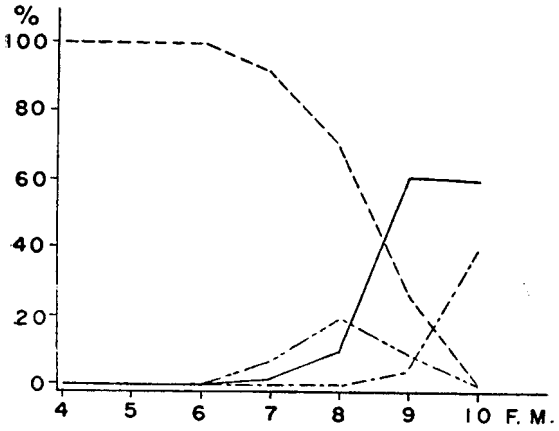

Fig. 29. Appearance of ossification center for lateral portion of 2nd sacral vertebra in male.

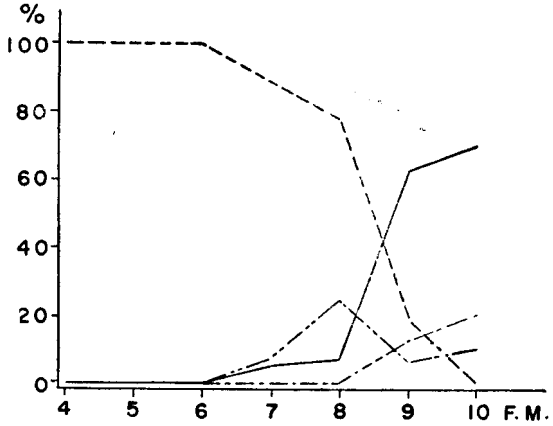

Fig. 30. Appearance of ossification center for lateral portion of 2nd sacral vertebra in female.

Table 32. Appearance of ossification center for lateral portion of 1st sacral vertebra in female

F.M. / Frequency / Finding	Ⅳ (3 cases)		Ⅴ (21 cases)		Ⅵ (46 cases)		Ⅶ (41 cases)		Ⅷ (40 cases)		Ⅸ (16 cases)		Ⅹ (10 cases)	
	n	%	n	%	n	%	n	%	n	%	n	%	n	%
Well	—	—	—	—	—	—	—	—	—	—	—	—	—	—
Relat	—	—	—	—	—	—	—	—	—	—	—	—	1	10
Ill	—	—	—	—	1	2.2	12	29.3	30	75.0	14	87.4	8	80
Snow	—	—	—	—	1	2.2	8	19.5	2	5.0	1	6.3	1	10
None	3	100	21	100	44	95.6	21	51.2	8	10.0	1	6.3	—	—

Table 33. Appearance of ossification center for lateral portion of 2nd sacral vertebra in male

F.M. / Frequency / Finding	Ⅳ (3 cases)		Ⅴ (29 cases)		Ⅵ (53 cases)		Ⅶ (42 cases)		Ⅷ (40 cases)		Ⅸ (23 cases)		Ⅹ (5 cases)	
	n	%	n	%	n	%	n	%	n	%	n	%	n	%
Well	—	—	—	—	—	—	—	—	—	—	—	—	—	—
Relat	—	—	—	—	—	—	—	—	—	—	1	4.3	2	40
Ill	—	—	—	—	—	—	1	2.4	4	10.0	14	60.9	3	60
Snow	—	—	—	—	—	—	3	7.1	8	20.0	2	8.7	—	—
None	3	100	29	100	53	100	38	90.5	28	70.0	6	26.1	—	—

Table 34. Appearance of ossification center for lateral portion of 2nd sacral vertebra in female

F.M. / Frequency / Finding	Ⅳ (3 cases)		Ⅴ (21 cases)		Ⅵ (46 cases)		Ⅶ (41 cases)		Ⅷ (40 cases)		Ⅸ (16 cases)		Ⅹ (10 case)	
	n	%	n	%	n	%	n	%	n	%	n	%	n	%
Well	—	—	—	—	—	—	—	—	—	—	—	—	—	—
Relat	—	—	—	—	—	—	—	—	—	—	2	12.5	2	20
Ill	—	—	—	—	—	—	2	4.9	3	7.5	10	62.5	7	70
Snow	—	—	—	—	—	—	3	7.3	10	25.0	1	6.3	1	10
None	3	100	21	100	46	100	36	87.8	27	67.5	3	18.8	—	—

Table 35. Appearance of ossification center for lateral portion of 3rd sacral vertebra in male

F.M. / Frequency / Finding	Ⅳ (3 cases)		Ⅴ (29 cases)		Ⅵ (53 cases)		Ⅶ (42 cases)		Ⅷ (40 cases)		Ⅸ (23 cases)		Ⅹ (5 cases)	
	n	%	n	%	n	%	n	%	n	%	n	%	n	%
Well	—	—	—	—	—	—	—	—	—	—	—	—	—	—
Relat	—	—	—	—	—	—	—	—	—	—	—	—	—	—
Ill	—	—	—	—	—	—	—	—	—	—	2	8.7	1	20
Snow	—	—	—	—	—	—	1	2.4	2	5.0	3	13.0	1	20
None	3	100	29	100	53	100	41	97.6	38	95.0	18	78.3	3	60

出現하고 8胎月에 約 30%, 9胎月에 約 80%로 增加하고 10胎月에서는 全例에서 이를 認定할 수 있다.

第3外側部核은 第35및 第36表에 表示한 바와 같이 男女性에서 7胎月에야 비로소 1例에 出現하는 것을 보았고 8胎月에 約 5%, 9胎月에 約 20%, 10胎月에서도 約 40%의 頻度로 出現할 뿐이다. 線條狀陰影이나 斑點狀陰影은 男女性에서 모두 全然 出現하지 않는다.

7. 尾骨의 化骨

尾骨의 化骨은 一般成書에 依하면 第1尾骨의 椎體

Table 36. Appearance of ossification center for lateral portion of 3rd sacral vertebra in female

F.M. / Frequency / Finding	Ⅳ (3 cases)		Ⅴ (21 cases)		Ⅵ (46 cases)		Ⅶ (41 cases)		Ⅷ (40 cases)		Ⅸ (16 cases)		Ⅹ (10 cases)	
	n	%	n	%	n	%	n	%	n	%	n	%	n	%
Well	—	—	—	—	—	—	—	—	—	—	—	—	—	—
Relat	—	—	—	—	—	—	—	—	—	—	—	—	—	—
Ill	—	—	—	—	—	—	—	—	—	—	1	6.3	2	20
Snow	—	—	—	—	—	—	—	—	1	2.5	2	12.5	3	30
None	3	100	21	100	46	100	41	100	39.9	97.5	13	81.2	5	50

Table 37. Appearance of ossification center for coccyx in male

F.M. / Frequency / Finding	Ⅳ (3 cases)		Ⅴ (29 cases)		Ⅵ (53 cases)		Ⅶ (42 cases)		Ⅷ (40 cases)		Ⅸ (23 cases)		Ⅹ (5 cases)	
	n	%	n	%	n	%	n	%	n	%	n	%	n	%
Well	—	—	—	—	—	—	—	—	—	—	—	—	1	20
Relat	—	—	—	—	—	—	—	—	—	—	—	—	—	—
Ill	—	—	—	—	—	—	—	—	—	—	1	4.3	1	20
Snow	—	—	—	—	—	—	—	—	—	—	3	13.0	1	20
None	3	100	29	100	53	100	42	100	40	100	19	82.7	2	40

Table 38. Appearance of ossification center for coccyx in female

F.M. / Frequency / Finding	Ⅳ (3 cases)		Ⅴ (21 cases)		Ⅵ (46 cases)		Ⅶ (41 cases)		Ⅷ (40 cases)		Ⅸ (16 cases)		Ⅹ (10 cases)	
	n	%	n	%	n	%	n	%	n	%	n	%	n	%
Well	—	—	—	—	—	—	—	—	—	—	—	—	—	—
Relat	—	—	—	—	—	—	—	—	—	—	—	—	—	—
Ill	—	—	—	—	—	—	—	—	—	—	1	6.2	2	20
Snow	—	—	—	—	—	—	—	—	2	5.0	2	12.5	3	30
None	3	100	21	100	46	100	41	100	38	95.0	13	81.3	5	50

에 該當하는 部位에 分娩時 或은 그 以後에 化骨核이 出現하는 것으로 記載되어 있다. 本研究에 있어서는 第 37 및 第 38 表에 表示한 바와 같이 男女性에서 모두 7 胎月 까지는 化骨核을 全然 볼 수 없고 8 胎月에서야 女性에서 1 例의 痕跡的인 雪狀斑點을 볼 수 있다. 9 胎月에서는 男女性에서 모두 限界가 不分明한 圓形陰影이 約 5%, 雪狀斑點이 約 10%로 增加하고 10胎月에서도 이들은 50%를 超過하지 못한다. 역시 線條狀陰影이나 斑點狀陰影을 볼 수 없다.

Ⅳ. 考 察

化骨進行過程을 研究하는 方法으로는 첫째 組織標本을 作成하여 顯微鏡으로 觀察하는 方法이 있고 둘째는 軟骨全體의 透明標本을 製作하여 觀察하는 方法으로서 Schulze 法과[26] Spalteholz 法[27]이 있으며 셋째로는 역시 軟骨全體를 染色하여 觀察하는 Alizarin red 染色法[28]等이 있는데 Francis 가 指摘하다 싶이 이 方法들은 많은 努力과 時間을 必要로 한다.

다음 넷째로는 放射線寫眞을 利用하는 方法으로서 化骨核出現時期가 前者들 方法에 依據한 觀察에서 보다 若干 늦게 나타난다고는 하지만 極히 적은 石灰化點이라도 이것을 忠實히 나타나게 하는 利點도 있고 또 퍽 簡便하다는 點에서 近來에는 後者를 利用한 化骨過程에 關한 研究가 많다. 本研究는 全的으로 放射線을 利用하여 骨盤을 構成하는 腸骨, 坐骨, 恥骨, 薦骨 및 尾骨의 化骨過程을 4 胎月에서 10 胎月까지 觀察한 것이다.

于先 腸骨에 있어서 4 胎月에 이미 限界가 不分明한 均質性陰影이 全例에 나타나 있어 4 胎月 以前에 化骨이 始作된 것을 意味하고 있다. Gray[29]와 Quain[30]의 成書에서는 腸骨化骨核은 胎生 第 8 乃至 第 9 週에,

Cunningham[33]과 Piersol[32]의 成書에서는 3胎月 初期에, Morris[33]의 成書에서는 2胎月에 出現한다고 記載되어 있고 白人胎兒를 材料로 硏究한 Hess는 胎生第9週에, Adair는 胎生第60乃至 第65日에, Noback는 胎生第64日에, Hill은 2胎月에, Flecker는 胎生第 49日에, Francis는 3胎月에 出現한다고 報告하면서 黑白人이나 男女性 사이에 差異가 없다고 하였다. 日本人胎兒腸骨을 材料로 硏究한 深山는 3胎月 中期에, 麻生는 胎生第10週에 出現한다는 報告가 있으니 만치 本硏究에서 4胎月에 化骨核을 全例에서 볼 수 있음은 當然하다 하겠다. 그리고 男女性差는 거의 없다.

다음 坐骨에 있어서는 4胎月에 約 30%에 있어서 限界가 不分明한 化骨核이 보이지만 5胎月에야 全例에서 化骨이 始作되는 것을 確認할 수 있다. Cunningham의 成書에서는 4胎月에, 餘他成書에서는 3胎月 乃至 4胎月에 그 化骨核이 出現한다 하였고 Hess는 胎生第16週 乃至 第17週에, Adair는 胎生第94乃至 第98日에, Noback는 4胎月에, Flecker는 胎生第15週에, Hill은 3胎月 乃至 4胎月에, Francis는 4胎月에서 36%의 頻度로 나타나고 그 以後에는 100%의 頻度로 化骨核을 볼 수 있다고 하였고 深山는 4胎月 中期에, 麻生는 5胎月初期에 出現한다고 報告한 바 있다. 따라서 韓國人胎兒坐骨의 化骨은 Hess, Francis 및 麻生의 報告와 더불어 5胎月에 始作한다 하겠으며 其他의 報告보다는 若干 늦은 感이 있다. 역시 男女性사이에 差異가 없다.

恥骨에서는 4胎月에는 約 30%에 雪狀斑點이 있을 뿐이고 餘他例에서는 化骨核을 全然 볼 수 없는데 6胎月이 되며는 거의 全例에서 限界가 不分明한 陰影이 出現한다. 그러나 그 後에도 化骨過程은 緩慢하게 進行되어 限界가 明白한 乃至 比較的 明白한 陰影은 9胎月에야 約 50%의 頻度로 出現하고 10胎月에서도 그 頻度가 85%에 지나지 않음은 腸骨 및 坐骨의 化骨進行過程에 比하여 特記할만한 事項이라 하겠다. Morris, Quain, Gray 및 Piersol의 成書에는 恥骨化骨核은 4胎月 乃至 5胎月에, Cunningham의 成書에는 4胎月 乃至 6胎月에 出現한다고 幅넓게 記載되어 있고, Hess는 胎生第21週 乃至 第28週에, Adair는 胎生第129日에, Noback는 5胎月에, Flecker는 胎生第20乃至 第23週에, Francis는 6胎月에 44%, 7胎月에 88%, 8胎月에서 98%의 頻度로 出現한다고 하였으며 深山는 5胎月中期에 처음 出現하며 7胎月에야 全例에서 그 核을 볼 수 있다고 하였고 麻生는 5胎月後期에 約 50%, 6胎月後期에야 100%의 頻度로 그 核이 나타난다고 報告하였다. 即 恥骨의 化骨核出現은 甚히 不規則하여 그 幅이 大端히 넓다 하겠는데 本硏究의 結果는 Hess 및 麻生의 報告와 一致하여 6胎月에 化骨이 開始된다 하겠고 Francis 및 深山의 報告보다는 若干 빠르지만 其他報告보다는 늦다 하겠다. 그리고 男女性差는 없다.

薦椎體에 있어서는 4胎月에 第1薦椎體는 全例에 化骨核이 出現하고 第2 및 第3薦椎體는 約 70%에 化骨核이 出現하지만 第4 및 第5薦骨體에는 거의 化骨核이 나타나지 않는다. 그리고 다시 거의 100%의 頻度로 化骨核이 나타나는 胎月을 薦椎體別로 調査하여 보면 第1薦椎體는 勿論 4胎月에, 第2 및 第3薦椎는 5胎月에, 第4 및 第5薦椎體는 7胎月에 該當한다. 그러나 第4 및 第5薦椎體는 같은 7胎月이긴 하지만 6胎月에서의 化骨核出現頻度로 보아 前者가 多少 빠른 것을 理解할 수 있다. Quain, Gray 및 Morris의 成書에는 上位薦椎體의 化骨核은 胎生第8 或은 第9週에 나타나고 그後 順序的으로 下位薦椎體에 出現한다고 記載되어 있다. Hess는 第1 및 第2薦椎體는 胎生第11週에, 第3 및 第4薦椎體는 第12週에, 第5薦椎體는 第13週 乃至 第20週에 化骨核이 出現한다고 하였고 Noback는 第1薦椎體의 化骨核이 胎生第74乃至 第76日에 出現하고 다음 것 들은 胎生第129日까지는 나타난다고 報告한바있고 Flecker는 第1 및 第2薦椎體에는 胎生第11週에 化骨核이 出現한다고 하였고 Francis는 第1薦椎體는 4胎月에, 第2薦椎體는 4胎月 乃至 5胎月에, 第3薦椎體는 5胎月에, 第4薦椎體는 6胎月 乃至 7胎月에, 第5薦椎體는 9胎月 乃至 10胎月에 거의 100%의 頻度로 化骨核이 出現한다고 報告하였고 深山는 上位薦椎體는 4胎月에, 第4薦椎體는 5胎月에, 第5薦椎體는 7胎月에 化骨核이 各各 出現한다 하였고 麻生는 第1薦椎體는 4胎月에 化骨核이 나타난다고 發表하였다. 따라서 本硏究의 所見은 Francis 및 深山의 報告와는 大略 一致한다 하겠지만 其他 報告 보다는 若干 늦다고 하겠다. 역시 男女性差異가 없다.

다음 薦椎弓에 있어서는 4胎月에 第1薦椎弓에 約 30%의 頻度로 化骨核이 出現하고 5胎月에서는 거의 全例에서 化骨核을 볼수 있지만 이때 第2薦椎弓은 約20%, 第3薦椎弓은 約 40%, 第4薦椎弓은 約 10%에서만 限界가 不分明한 陰影이 나타나고 第5薦椎弓에서는 化骨核을 全然 볼 수 없다. 그리고 다시 거의 100%의 頻度로 化骨核이 나타나는 胎月을 薦椎弓別로 調査하여 보며는 第1薦椎弓은 勿論 5胎月에, 第2薦椎弓은 6胎月에, 第3 및 第4薦椎弓은 7胎月에, 第5薦椎弓은 8胎月에 該當한다. Cunnigham 및 Morris의 成書에서와 Hess 및 Francis는 各薦椎弓의 化骨은 該當 薦椎體의 化骨에 곧 뒤이어 일어 난다고 하였고, Adair는 胎生第80乃至 第82日에, Flecker는 第1薦椎弓은 胎生第11週, 第2薦椎弓은 胎生第18週, 第3 및 第4薦椎弓

은 胎生第18 乃至 第20週, 第5薦椎弓은 胎生第20 乃至 第23週에 그 化骨核들이 出現한다고 하였고 深山는 第1 및 第2薦椎弓은 4胎月에, 第3薦椎弓은 5胎月에, 第4薦椎弓은 6胎月에, 第5薦椎弓은 9胎月에 그 核이 出現한다고 報告한 點으로 보아 本硏究의 所見은 Francis의 報告와는 大略一致하지만 其他의 報告 보다 늦은 것을 알 수 있다. 그리고 男女性 사이에 別差가 없음은 前者에서와 같다.

薦骨外側部에 있어서는 第1外側部化骨核이 6胎月에야 約 7% 나타나고 그後 漸次 增加하여 9胎月에서는 全例에서 그核을 볼 수 있다. 그러나 第2外側部는 이보다 1胎月이 늦게 그 化骨核이 出現하고 10胎月에야 全例에 出現하지만 第3外側部核은 10胎月에서도 約40%에만 出現하고 餘他에서는 化骨核을 全然 찾어 볼 수가 없다. Morris의 成書에서는 外側部化骨核이 5胎月 乃至 7胎月에, 其他成書에서는 6胎月 乃至 8胎月에 出現한다고 하였고 Hess는 胎生第29 乃至 第32週에, Flecker는 第1外側部核은 胎生第21週에, 第2外側部核은 第25週에, 第3外側部核은 第33週에 認定할 수 있다고 報告하였고 Francis는 第1外側部核은 7胎月에는 約 50%의 頻度로 出現하고 9胎月에는 거의 全例에서 이를 볼 수 있으며 第2 및 第3外側部核은 이보다 1胎月씩 늦으며 其中 第3外側部核은 10胎月에서도 約 50% 밖에 나타나지 않는다고 發表하였고 深山는 第1外側部核은 胎生第27週에, 第2外側部核은 第28週에 出現한다고 하였고 麻生는 8胎月末에 化骨核이 全例에 나타난다고 報告한 點으로 보아 本硏究의 所見은 역시 Francis의 報告와는 一致하지만 其他의 報告 보다는 늦다 하겠다. 그리고 男女性差가 역시 거의 없다.

마지막으로 尾骨에 있어서는 그 化骨核이 9胎月에야 出現하기 始作하고 10胎月에서도 雪狀斑點陰影을 加算하여도 50%를 넘지 못한다. Quain, Morris 및 Piersol의 成書에는 尾骨化骨은 出生時에, Gray의 成書에는 生後 1年 乃至 4年에 Cunningham의 成書에서는 生後 1年에 始作된다고 幅넓게 記載되어 있고 Hess는 胎生第37 乃至 第40週에 Flecker는 胎生第30週 乃至 第33週에, Francis는 6胎月에 若干 出現하기 始作하여 10胎月에서는 約 50%의 頻度로 나타난다 하였고 深山는 胎生第37週以後에, 麻生는 10胎月에서 約 60%의 頻度로 化骨核을 볼 수 있다고 報告한 點으로 보아 本硏究所見은 이들의 所見과 大略 一致한다 하겠다. 그리고 男女性差도 없다.

以上 本硏究所見을 他人種에서의 報告와 綜合比較하여 보며는 一般的으로 深山 및 麻生의 日本人과 Francis의 美白人 및 黑人의 成績과는 大差가 없다 하겠는데 Hess, Adair, Flecker, Hill 및 Noback의 白人 보다는 若干 늦은 感이 있다. 그러나 이것은 本硏究와 Francis, 深山 및 麻生의 報告에서는 化骨核이 거의 100%의 頻度로 出現하였을 때를 化骨核出現期로 決定한데 反하여 Adair等은 取扱例數가 적은데다가 그中 몇例에라도 陰影이 出現만 하며는 이것을 化骨核出現開始로 解釋한 關係로 兩者間에 差異가 생긴 것으로 생각되어 有意義한 差의 有無를 論할 수 없음은 遺憾이라 하겠다.

V. 結 論

著者는 4胎月에서 10胎月에 이르는 韓國人胎兒骨盤 男性 195例, 女性 177例를 材料로 그 化骨進行過程을 放射線寫眞으로 追究하여 다음과 같은 結論을 얻었다.

(1) 腸骨의 化骨은 4胎月以前에 寬骨臼窩에 가까운 腸骨體에서 始作하여 腸骨陵쪽으로 放線形으로 進行하여 扇形을 呈하고 胎生中期부터는 線條狀 및 斑點狀陰影이 거의 全例에 나타난다.

(2) 坐骨의 化骨은 5胎月에 寬骨臼窩에 가까운 坐骨體에서 始作하여 坐骨枝쪽으로 進行하여 垂直桿狀을 呈하고 胎生後期에야 線條狀 및 斑點狀陰影이 거의 全例에 나타난다.

(3) 恥骨의 化骨은 6胎月에 寬骨臼窩에 가까운 恥骨體에서 始作하여 恥骨上枝를 恥骨下枝쪽으로 緩慢하게 進行하여 水平桿狀을 呈하게 되고 胎生後期에야 線條狀 및 斑點狀陰影이 極少數例에 出現한다.

(4) 薦椎體의 化骨은 第1椎體는 4胎月에, 第2 및 第3椎體는 5胎月에, 第4椎體는 7胎月初期에, 第5椎體는 7胎月에 始作하여 橫卵圓形을 呈하게 되고 線條狀陰影은 全然 볼 수 없으며 斑點狀陰影은 胎生後期에야 比較的 少數例에서 볼 수 있다.

(5) 薦骨椎弓의 化骨은 第1椎弓은 5胎月에, 第2椎弓은 6胎月에, 第3 및 第4椎弓은 7胎月에, 第5椎弓은 8胎月에 各各 該當薦椎體의 外側에서 始作하여 圓形을 呈하게 되고 線條狀陰影은 볼 수 없으며 斑點狀陰影은 胎生後期에 極少數例에만 나타난다.

(6) 薦骨外側部의 化骨은 第1外側部核은 9胎月에, 第2外側部核은 10胎月에 各各 該當前薦骨孔外側에서 始作하여 圓形을 呈하게 되며 線條狀 및 斑點狀陰影은 볼 수 없고 第3外側部核은 10胎月에서도 約 50%의 頻度로 밖에 나타 나지 않는다.

(7) 尾骨의 化骨은 10胎月에서도 그核出現率이 50%에 達하지 못한다.

(8) 骨盤化骨過程에 男女性差나 左右側差異가 거의 없다.

(9) 本硏究所見은 深山와 麻生의 日本人 및 Francis의 黑白人成績과 大體로 一致한다 하겠고 其他報告의 成績과는 그 差異의 有無를 斷定할 수 없다.

(擱筆함에 있어 始終 指導校閱하여 주신 羅世振, 張信堯兩敎授와 放射線寫眞撮影 및 解讀에 많은 助言를 아끼시지 않은 朱東雲敎授에게 深謝합니다.)

ABSTRACT

Roentgenological Study of the Ossification of the Pelvis in the Korean Fetus

Nak Won Paik, M.D.

Department of Anatomy, College of Medicine
Seoul National University, Seoul, Korea

(Director: Prof. Shin Yo Chang, M.D.)

The roentgenograms of 372 Korean fetuses ranging from the 4th to the 10th fetal month were examined to study the process of ossification of the pelvis and the following conclusions have been drawn.

1. The ossification of the ilium begins at the body near the accetabular fossa before the 4th fetal month, extends radially toward the iliac crest in becoming of a fan-shape and the streaks and the nodules appear in the middle of fetal stage in all the cases.
2. The ossification of the ischium begins at the body near the accetabular fossa in the 5th fetal month, extends toward the superior ramus in becoming of a vertical rod-shape and the streaks and the nodules appear in the late fetal stage in all the cases.
3. The ossification of the pubis begins at the body near the accetabular fossa in the 6th fetal month, extends toward the superior ramus in becoming of a horizontal rod-shape and the streaks and the nodules appear rarely in the late fetal stage.
4. The ossification of the 1st vertebral body of the sacrum begins in the 4th fetal month, of the 2nd and the 3rd begin in the 5th, of the 4th begins in the early 7th and of the 5th begins in the 7th at the center of the body in becoming of a transversely oval shape and relatively few nodules appear in the late fetal stage, but no streaks are found.
5. The ossification of the 1st vertebral arch of the sacrum begins in the 5th fetal month, of the 2nd begins in the 6th, of the 3rd and the 4th begin in the 7th and of the 5th begins in the 8th at the both sides of the corresponding vertebral body in becoming of a round shape and the nodules appear rarely, but no streaks are found.
6. The ossification of the lateral portion of the 1st sacral vertebra begins in the 9th fetal month and of the 2nd begings in the 10th at the lateral sides of the corresponding anterior sacral foramina in becoming of a round shape, no streaks and nodules are found and the ossification center for the 3rd appears only in 50% of the cases.
7. The ossification center for the coccyx appears less than 50% of the cases in the 10th fetal month.
8. No differences are found in the process of the ossification between both sexes and right and left sides.
9. The findings of the study coincide generally with the results of Japanese fetuses reported by Fukayama and Asau respectively and of the white and negro fetuses reported by Francis.

REFERENCES

1) Hess, J.: *Diagnosis of age of fetus by use of roentgenograms., American J. of Diseases of Children, 14:397, 1917.*
2) Adair, F.L.: *Ossification center of fetal pelvis., American J. of Obstetrics, 78:175,1918.*
3) 小畑惟清 : 胎兒骨盤ノ化骨核., 日本婦人科學會雜誌, *12:1075,1917.*
4) Hill, A.H.: *Fetal age assessment by centers of ossification., American J. of Physical Anthropology, 24:251, 1939.*
5) Flecker, H.: *Time of appearance and fusion of ossification centers as observed by roentgenographic methods., American J. of Roentgenology and Radium Therapy, 47:97, 1942.*
6) Noback, C.R. and Robertson, G.G.: *Sequence of appearance of ossification centers in human skeleton during the first five prenatal months., American J. of Anatomy, 89:1, 1951.*
7) Francis, C.C.: *Appearance of centers of ossification in the human pelvis before birth., American J. of Roentgenology and Radium Therapy, 65: 778, 1951.*
8) 玉置正捷 : 姙娠各月ニ於ル胎兒骨盤ノレ線學的研究., 日本レントゲン學會雜誌 *15:209, 1937.*
9) 林勝 : 姙娠各月ニ於ル胎兒骨骼ノレ線學的研究., 日

本放射線醫學雄誌, *6:102, 1938.*

10) 清水義彰： 本邦人胎兒骨骼ノ化骨ニ關スルレントゲン學的研究., 日本婦人科學會雄誌, *34:1351, 1939.*

11) 深山大和： 本邦人胎兒骨盤發育ニ關スルレ線學的研究., 十全會雜誌, *47:1975, 1942.*

12) 麻生徹男： 本邦人胎兒骨盤ノ化骨ニ關スルレントゲン學的研究., 日本醫學放射線學雄誌, *3:216, 1942.*

13) 李光直：韓國人の化骨核に關する研究., 新潟大學醫學部解剖學教室人類學輯報, *26:62, 1959.*

14) 韓泰鎬：韓國人小兒化骨期에 關한 研究.,小兒科, *5:25, 1962.*

15) 徐光倫：韓國兒童骨骼成熟相에 關한 研究., 수도의대잡지, *2:1, 1965.*

16) 金德鉉：韓國人胎兒靴帶骨盤의 體質人類學的研究., 서울의대잡지, *4:101, 1963*

17) 金德鉉 外2人：對身長指數로 본 韓國人胎兒骨盤의 發育相., 서울의대잡지, *5:31, 1964*

18) 吳慶根：韓國人胎兒腸骨의 體質人類學的研究, 第1編 *Starus* 計測法에 依한 研究., 서울의대잡지, *5:203, 1964.*

19) 吳慶根：韓國人胎兒腸骨의 體質人類學的研究, 第2編 *Derry* 計測法에 依한 研究., 서울의대잡지, *5:211, 1964.*

20) 南宮烷：韓國人胎兒寛骨의 體質人類學的研究, 第1編 *Weidenreich* 計測法에 依한 研究, 서울의대잡지, *5:249, 1964.*

21) 南宮烷：韓國人胎兒寛骨의 體質人類學的研究, 第2編 務台計測法에 依한 研究., 서울의대잡지, *5:255, 1964.*

22) 林栽建：韓國人胎兒薦骨의 體質人類學的研究., 서울의대잡지, *6:197, 1965.*

23) 林栽建：韓國人胎兒骨盤의 重量., 서울의대잡지, *6:169, 1965.*

24) 林栽建 外2人：對身長指數로 본 韓國人胎兒薦骨의 發育相., 서울의대잡지, *6:221, 1965.*

25) Streeter, G.L.: *Developmental horizons in human embryos, age groups XV, XVI, XVII and XVIII, being the third issue of a survey of the Carnegie Collection., Contrib. Embryol., Carnegie Inst. Wash., 32:133, 1948., Cited from W.J. Hamilton and others, Human Embryology, W. Heffer & Sons Limited, Cambridge, 1957.*

26) Schuze: *Cited from (12).*

27) Spalteholz, W.: *Ueber das Durchsichtigmachen von menschlichen und tierischen Praeparaten., Zweite Auflage, Leipzig, Zitiert aus (12).*

28) Romeis, B.: *Mikroskopische Technik, 15. verbesserte Auflage, R. Oldenbourg, Muenchen, 1948.*

29) Gray, H.: *Anatomy of the human body, Edited by Goss, C.M., 25th edition, Lea and Febiger, Philadelphia, 1948.*

30) Quain: *Elements of anatomy, Edited by Schaefer, E.A. and Thane, G.D., 10th edition, Longmans, Green and Co., London, 1890., Cited from (7).*

31) Cunningham, D.J.: *Textbook of anatomy, Edited by Brash, J.C. and Jamieson, E.B., 8th edition, Oxford University Press, London, 1943.*

32) Piersol, G.A.: *Human anatomy, J.B. Lippincott Co., Philadelphia, 1907.*

33) Morris, H.: *Human anatomy, Edited by Schaeffer J.P., 10th edition, Blakiston Co., Philadelphia, 1947.*

≫白樂元 論文 寫眞 附圖≪

Fig. 31. Roentgenogram of a female pelvis in 10th fetal month.

Fig. 32. Roentgenogram of a male pelvis in 9th fetal month.

Fig. 33. Roentgenogram of a male pelvis in 8th fetal month.

Fig. 34. Roentgenogram of a male pelvis in 7th fetal month.

Fig. 35. Roentgenogram of a male pelvis in 6th fetal month.

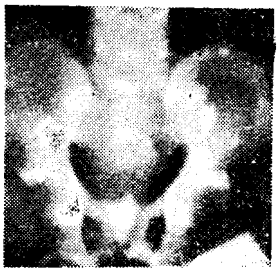

Fig. 36. Roentgenogram of a male pelvis in 5th fetal month.

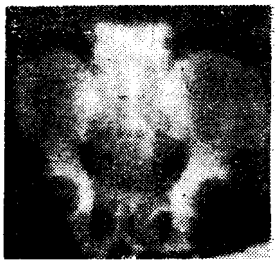

Fig. 37. Roentgenogram of a female pelvis in 4th fetal month.